



P-341 - ABSCESO POSANAL PROFUNDO: TÉCNICA DE HANLEY MODIFICADO Y RE-ROUTING DE FÍSTULA PERIANAL

Rubio Castellanos, Cristina; Valdés Hernández, Javier; Hurtado de Rojas Grau, Cristina; Gómez Rosado, Juan Carlos

Hospital Universitario Virgen Macarena, Sevilla.

Resumen

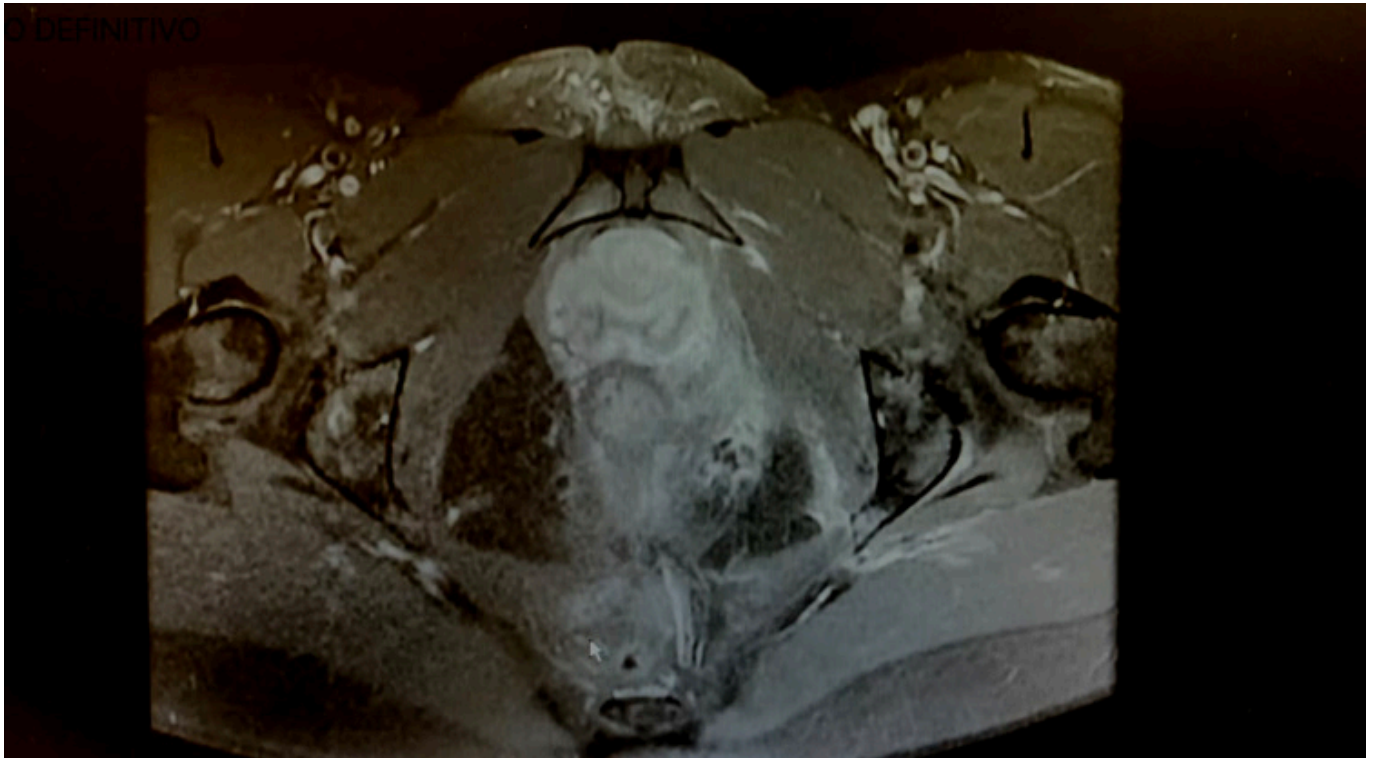
Introducción: Los abscesos profundos del espacio posanal son enfermedades anorrectales complicadas que pueden provocar una morbilidad significativa. En la mayor parte de los casos se forman a partir de procesos supurativos que fistulizan a través del esfínter interno hasta el plano interesfinteriano y que diseminan transesfinteriano hasta el espacio posanal profundo. Si su diagnóstico y su tratamiento no es precoz pueden extenderse hasta formar abscesos en herradura en el espacio isquiorrectal.

Objetivos: Es esencial un alto índice de sospecha en aquellos pacientes con historia de supuración crónica o con abscesos en herradura que se han sometido a múltiples drenajes quirúrgicos y presentan recidivas precoces ya que en ese caso sería necesario la derivación a una unidad de coloproctología para realizar un tratamiento definitivo. Por ello queremos mostrar el tipo de cirugía realizada en nuestro centro con drenaje de absceso posanal y reparación definitiva del trayecto fistuloso (en dos tiempos).

Métodos: A lo largo de la historia han surgido diferentes técnicas quirúrgicas como la técnica de Hanley clásica que precisó ser modificada por el alto índice de incontinencia, surgiendo entonces la técnica de Hanley modificada, siendo esta la técnica de elección en el momento actual, en la cual se realiza una fistulotomía en un segundo tiempo, previa colocación de setones cortantes que permiten la división gradual del esfínter externo en la línea media posterior acompañado de una apertura de espacio posanal y la realización de contraincisiones en el espacio isquiorrectal. En nuestro centro se realiza una técnica adaptada, basada en la técnica de Hanley modificada, con un re-routing de fístulas perianales transesfinterianas. Para ello se procede a colocar al paciente en decúbito prono y posteriormente se comienza con la realización de una incisión en el espacio interesfinteriano y colocación de un setón (no corte) que permite convertir la fístula transesfinteriana en una fístula interesfinteriana con apertura del espacio posanal para drenar el absceso y la realización de contraincisiones para acceder a ambos espacios isquiorrectales. En un segundo tiempo se lleva a cabo la cirugía definitiva de la fístula interesfinteriana.

Resultados: Este tipo de tratamiento tiene una tasa de recurrencia que oscila entre 0-35% y que suele estar en relación con drenajes inadecuados, identificación fallida de la fístula primaria, curación prematura de la herida o por una enfermedad de Crohn subyacente. La tasa de

incontinencia es una medida muy subjetiva y se encuentra en torno al 0-54%. En nuestro caso la recuperación completa fue en 6 meses, con posterior cirugía de la fístula interesfinteriana.



Conclusiones: Los abscesos posanales son enfermedades anorrectales complejas con una gran morbilidad. Es importante una alta sospecha clínica en paciente con enfermedad supurativa recurrente. De elección, derivar a estos pacientes a unidades especializadas en coloproctología. La técnica quirúrgica de elección es la técnica de Hanley modificada, con colocación del paciente en prono.