



## P-382 - HAMARTOMA RETRORRECTAL POR ABORDAJE POSTERIOR: NUESTRA SERIE DE CASOS

*Pérez Domene, María Teresa; Torres Alemán, Ana; Sánchez Infante Carriches, Silvia; Caraballo Angeli, Claudia Isabel; Levano Linares, Dennis César; Manso Abajo, Belén; Avellana Moreno, Rocío; Durán Poveda, Manuel*

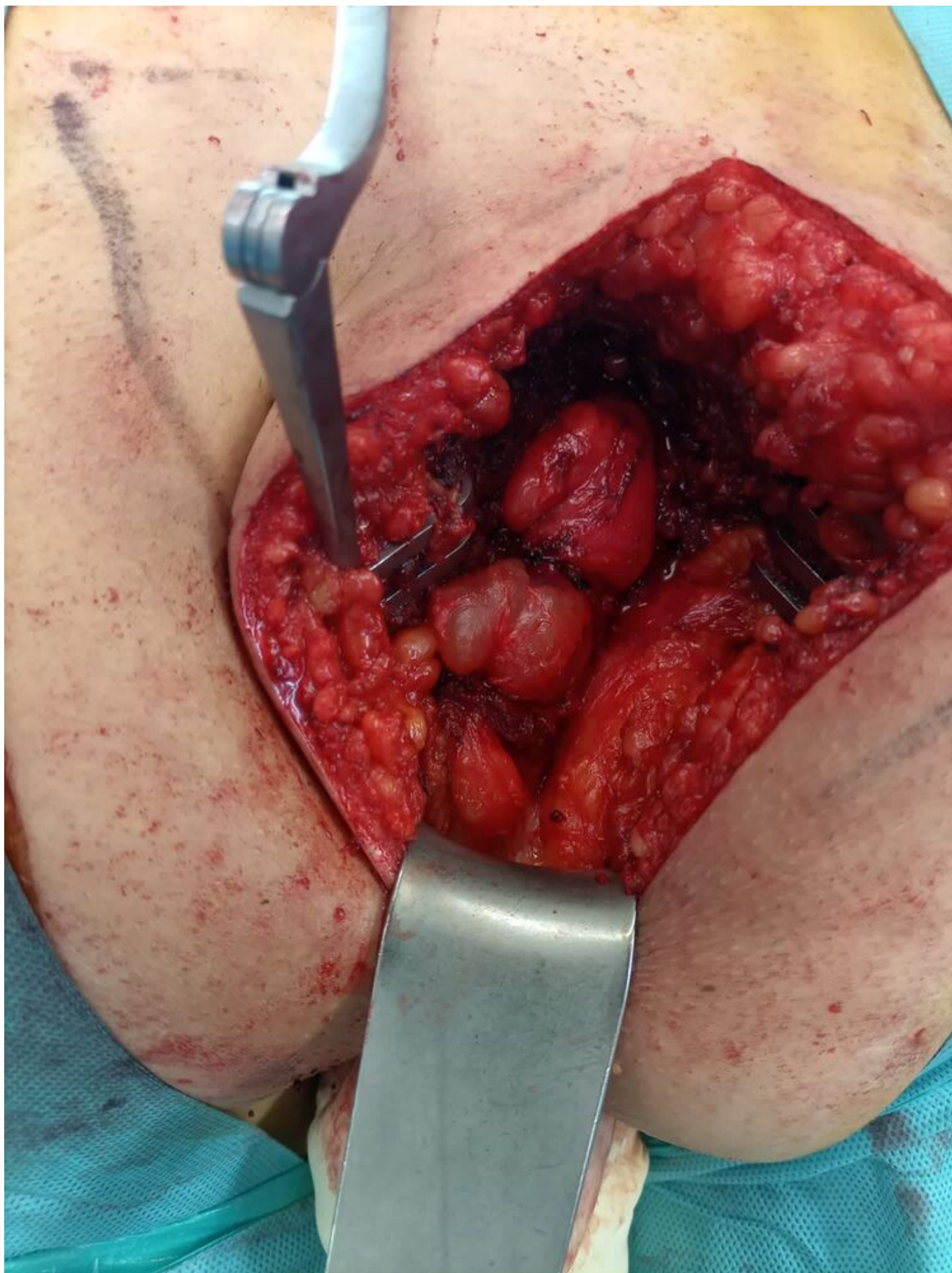
*Hospital Universitario Rey Juan Carlos, Móstoles.*

### Resumen

**Introducción:** Los hamartomas retrorrectales (HR) son tumores congénitos infrecuentes derivados de remanentes embrionarios intestinales. El diagnóstico suele ser incidental por su presentación asintomática. El tratamiento consiste en la exéresis mediante abordaje anterior o posterior según el tamaño y localización.

**Métodos:** Presentamos una serie de casos que incluye a 7 pacientes intervenidos de HR en la Unidad de Coloproctología de nuestro centro entre 2012 hasta 2024.

**Resultados:** En nuestra cohorte, siete pacientes fueron diagnosticados con HR, con una distribución de género de 2 varones (28,57%) y 5 mujeres (71,42%). La media de edad fue de 56 años. La mayoría de los pacientes (71,42%) fueron asintomáticos y el diagnóstico se realizó de manera incidental mediante resonancia magnética. Un paciente fue diagnosticado en la anatomía patológica de una resección anterior baja por adenocarcinoma. Todos fueron tratados quirúrgicamente, siendo el 85,71% por vía posterior y en el 14,28% por vía anterior laparoscópica. El tamaño medio fue 43,57 mm. Como complicaciones, un paciente presentó infección de herida quirúrgica (14,28%) y otro un seroma (14,28%). Durante el posoperatorio tardío, algunos pacientes presentaron sintomatología, como incontinencia y dolor. En un 42,85% de los casos presentaron recidiva de la lesión decidiéndose nueva intervención para exéresis en un 33,33%. Ninguna de las lesiones presentó malignidad al análisis anatomopatológico.



**Conclusiones:** El HR es una lesión quística congénita desarrollada a partir del remanente del intestino primitivo posanal de aparición en la región presacra. Su incidencia se estima en 1 de cada 40.000 pacientes y es más frecuente en mujeres de mediana edad al igual que en nuestro caso. Se suele presentar como un hallazgo incidental al realizar otra prueba, ya que en su mayoría estas

lesiones suelen ser asintomáticas como en nuestra serie. En el caso de mostrar síntomas suelen ser inespecíficos o derivados de la aparición de complicaciones. La resonancia magnética es crucial para caracterizar estos tumores y planificar la estrategia quirúrgica. La biopsia es controvertida, ya que no está exenta de complicaciones tales como la infección, aparición de fístulas o diseminación tumoral local. Por ello, se recomienda la biopsia en el caso de considerarse irresecables, o ante sospecha de malignidad si se pudiesen beneficiar de tratamiento neoadyuvante. La exéresis completa es el tratamiento recomendado para evitar recurrencias y complicaciones. El abordaje quirúrgico (anterior o posterior) depende de la localización anatómica de la lesión. Los HR son tumores raros con diagnóstico tardío debido a su localización y falta de síntomas específicos. El tratamiento principal es la resección quirúrgica, adaptada según la localización y las características de la lesión. Este estudio resalta la importancia de la identificación y el tratamiento adecuado de los HR para minimizar complicaciones y mejorar los resultados clínicos en estos pacientes.