



## P-398 - PERFORACIÓN RECTAL CONTENIDA CON ENFISEMA SUBSEROSO TRAS CIRUGÍA DE DELORME, UNA COMPLICACIÓN INFRECUENTE. A PROPÓSITO DE UN CASO

Gorini, Ludovica; Ramiro Pérez, Carmen; Catalán Garza, Vanesa; Arellano González, Rodrigo; Sun, Wenzhong; García Friginal, Jaime; Latorre Fragua, Raquel Aránzazu; de La Plaza Llamas, Roberto

Hospital Universitario de Guadalajara, Guadalajara.

### Resumen

**Introducción:** Entre las opciones de tratamiento quirúrgico del prolapso rectal, la cirugía de Delorme se considera una técnica perineal con poca morbilidad y que permite su aplicación en pacientes de edad avanzada y/o comorbilidades. Las complicaciones registradas son escasas, describiéndose en el posoperatorio inmediato principalmente hemorragia, hematomas y dehiscencia de sutura. A largo plazo, las complicaciones más frecuentes son la incontinencia, la diarrea y la estenosis. La perforación rectal es una complicación muy poco frecuente en este contexto, con pocos casos publicados.

**Caso clínico:** Varón de 83 años, con antecedentes de insuficiencia renal crónica y hemorroidectomía hace 10 años, presenta prolapso rectal muy sintomático, con incontinencia de reposo que le obliga al uso de pañal. Presenta persistencia de incontinencia a pesar de tratamiento rehabilitador. A la exploración, se objetiva un prolapso de espesor completo de 4-5 cm de mucosa rectal en cara anterior, reductible espontáneamente. En la manometría se halla una hipotonía de reposo con buena presión de contracción. Se realiza una cirugía de Delorme parcial, realizando plicatura de la muscular afecta (cara anterior rectal), preservando la hemicircunferencia posterior, sin incidencias inmediatas. En el posoperatorio inmediato el paciente presenta cuadro séptico con hipotensión mantenida, oliguria y obnubilación. En TC urgente solicitado en este contexto se objetiva una imagen aérea perirrectal y alrededor del sigma, sugestiva de perforación, pero sin extravasación de contraste endorrectal, inicialmente compatible con cambios posquirúrgicos. Tras ausencia de mejoría con antibioterapia empírica de amplio espectro, se repite TC con contraste endoluminal, objetivando extravasación del mismo hacia espacio pararrectal derecho. Se decide realizar una laparotomía exploradora y exploración endoanal. A nivel endoanal se visualiza un hematoma retal con dehiscencia parcial de sutura mucosa pero integridad de capa muscular. A nivel intrabdominal se objetiva escaso líquido libre e integridad completa del peritoneo del fondo de saco de Douglas y pélvico. Asimismo, se evidencia enfisema en pared de recto-sigma, con extensión a apéndices epiplóicos y parte del mesosigma adyacente al mismo, sin datos de perforación. Ante los hallazgos en la zona y la inestabilidad del paciente, se decide realización de colostomía en cañón de escopeta. El paciente presenta una resolución rápida del cuadro de *shock* séptico tras la reintervención, evolucionando de forma favorable. En TC de control se objetiva una colección a nivel presacro, compatible con hematoma sobreinfectado, que se resuelve mediante drenaje percutáneo,

con evolución final del paciente favorable.

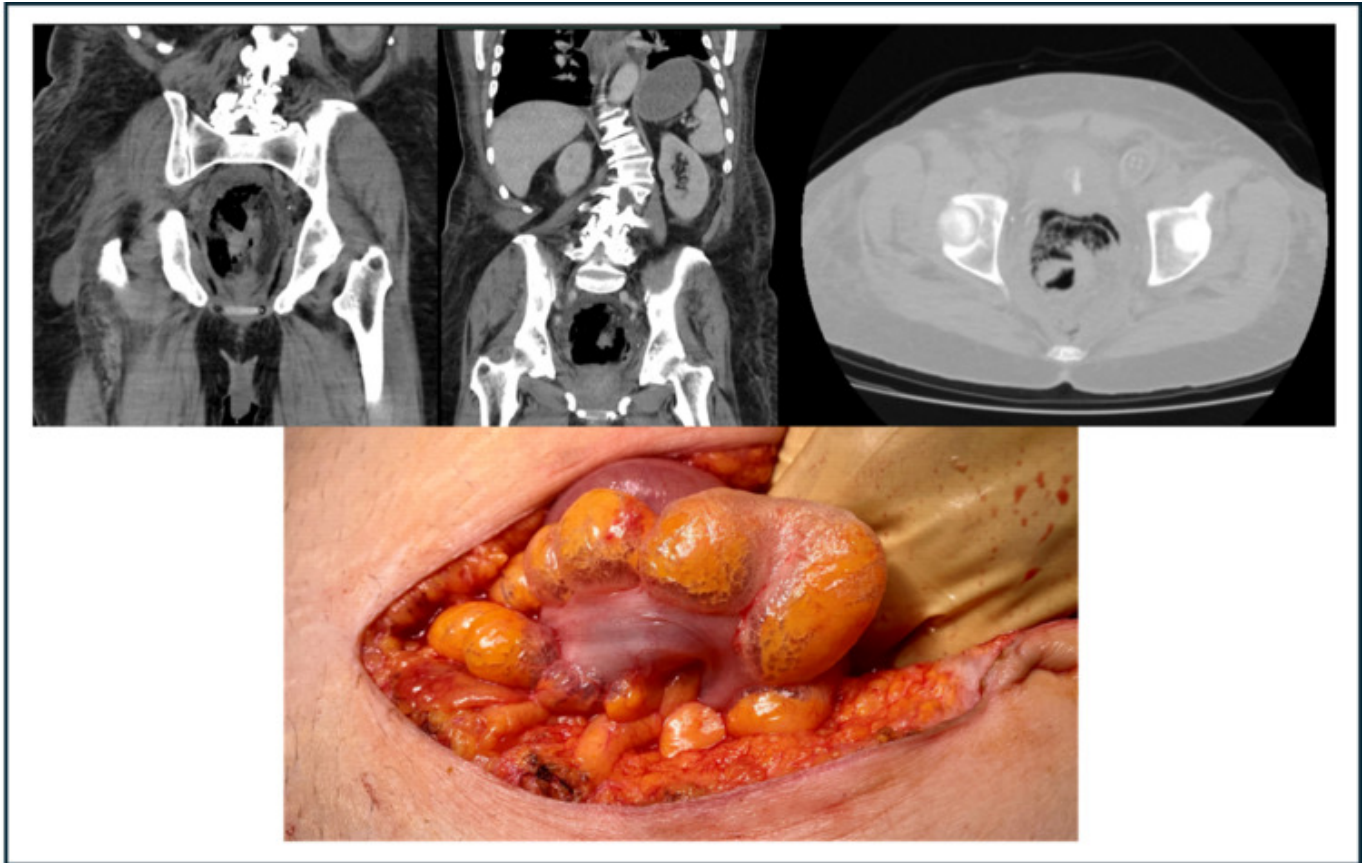


Figura 1: Arriba: cortes coronales y transversales de TC urgente evidenciando gas en la pared rectal. Abajo: hallazgos intraoperatorios. Enfisema subseroso en recto con extensión a sigma hasta apéndices epiplóicos.

**Discusión:** La perforación rectal en la cirugía de Delorme puede suponer una afección grave que complica el posoperatorio de una cirugía habitualmente con poca morbilidad y que se realiza a menudo en pacientes frágiles o con elevada comorbilidad. En los pocos casos publicados se realizó un manejo conservador con antibioterapia, pero no sorprende que en pacientes de este perfil pueda ser necesario un tratamiento más agresivo ante estados de gravedad, como en nuestro caso. Esta complicación infrecuente debe de tenerse en cuenta en la morbilidad de esta técnica, recordando siempre el espectro de gravedad con la cual se puede presentar.