

P-400 - PROPUESTA DE PROTOCOLO DE DESPISTAJE DE CÁNCER EPIDERMOIDE DEL CANAL ANAL PREVIO A CIRUGÍA DE REASIGNACIÓN DE GÉNERO. A PROPÓSITO DE UN CASO

Mezquita Nortes, Carmen; Ibáñez Cánovas, Noelia; Cerezuela Fernández de Palencia, Álvaro; Alcaraz Solano, Ángela; Abrisqueta Carrión, Jesús; Abellán Morcillo, Israel; Montoya Tabares, Mariano J.; Hernández Agüera, Quiteria F.

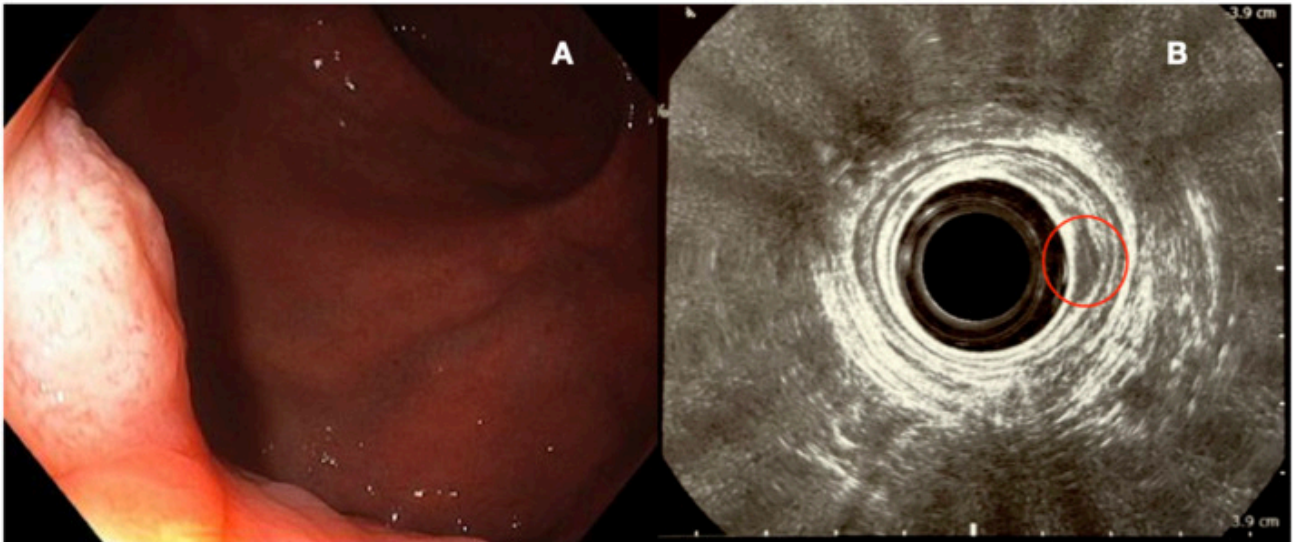
Hospital Universitario Virgen de la Arrixaca, Murcia.

Resumen

Introducción: La cirugía de reasignación de género mediante vaginoplastia está aumentando su incidencia en los últimos años. Al disecar el espacio retroprostático para la creación de la neovagina, se dificultan futuros abordajes abdominales tanto vía laparoscópica como en cirugía abierta. Durante la intervención puede producirse una perforación rectal, contribuyendo a la diseminación tumoral en caso de pacientes no diagnosticados sin estudio previo. Además, existe la posibilidad de que estas vaginoplastias se estensen necesitando una colovaginoplastia posterior. En relación con el carcinoma epidermoide de ano, algunos de estos pacientes presentan factores de riesgo asociados como pueden ser las relaciones sexuales con penetración anal, el virus de inmunodeficiencia humana (VIH), el virus del papiloma humano (VPH), etc. El tratamiento de esta entidad se basa en la combinación de radioterapia y quimioterapia, aumentando las posibilidades de estenosis y complicaciones de la cirugía plástica con la radiación del área genital.

Caso clínico: Paciente de 56 años, intervenida de forma programada de cirugía de reasignación de género. Cuatro años después, es diagnosticada de carcinoma epidermoide de ano a través del cribado poblacional. Se realiza estudio de extensión que no visualiza tejido tumoral en otras localizaciones y tras presentar el caso en el comité multidisciplinar de cáncer colorrectal se interviene mediante resección local, encontrándose en este momento sin signos de recaída. En el posterior estudio inmunohistoquímico el tumor expresa p16, estableciéndose así la relación con el VPH.

Imagen 1. Visualización de carcinoma epidermoide de ano en colonoscopia (A) y ecografía endoanal (B)



Discusión: Actualmente no existen protocolos descritos para este tipo de intervenciones a pesar de ser cada vez más frecuentes. Por ello, vemos necesaria la creación de unidades multidisciplinares donde participen cirujanos coloproctólogos, así como la implantación de protocolos que optimicen la planificación quirúrgica y permitan el tratamiento del cáncer anal previo a la cirugía de reasignación de género aportando mejores resultados y menor tasa de complicaciones.