



P-461 - STRUMA OVARIII SIMULANDO CARCINOMATOSIS PERITONEAL DE ORIGEN OVÁRICO EN PACIENTE POSMENOPÁUSICA. UNA FORMA DE PRESENTACIÓN INUSUAL

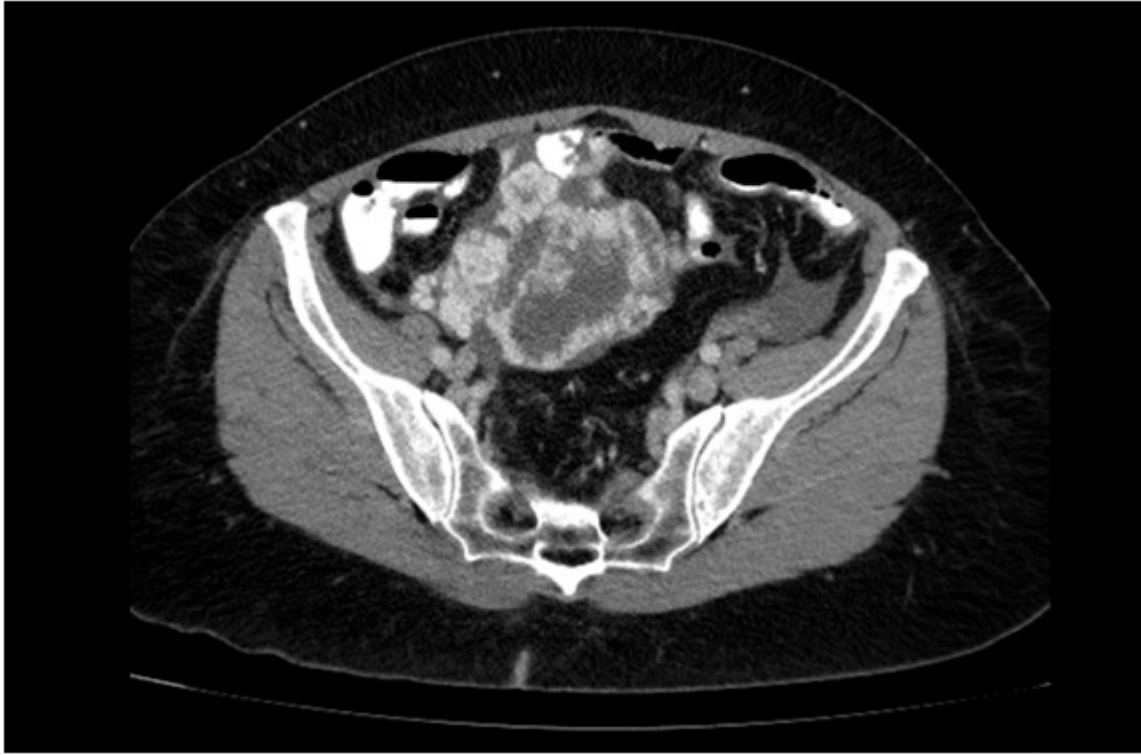
García Domínguez, Antonio; Ramos Bonilla, Antonio; González López, María Teresa; Álvarez Cuiñas, Ana; Cancelas Felgueras, María Dolores; Castro Lara, Ricardo Jesús; Mañaricua Arnaiz, Asier; Martín Ramiro, Javier

Hospital Universitario Severo Ochoa, Leganés.

Resumen

Introducción: Se presenta el caso de una paciente mujer de 64 años con sospecha de carcinomatosis peritoneal de origen ovárico, como forma de presentación infrecuente de un *struma ovarii*.

Caso clínico: Paciente mujer de 64 años sin alergias medicamentosas conocidas, con antecedentes de HTA, cefaleas habituales e intervenida de miomectomía por laparoscopia. La paciente acude a Consultas Externas derivada por su MAP por hallazgo de posible tumoración en ovario derecho de 6cm en ecografía abdominal, realizada por molestias abdominales difusas, así como aumento del perímetro abdominal de varios meses de evolución. Se solicita ecografía transvaginal, donde se evidencia una tumoración anexial derecha de 85 × 80 mm, de contorno irregular, sólida con escasas zonas quísticas, mapeo color (+) en su interior con IR bajos (0,3), sospechosa de cáncer de ovario, así como escasa/moderada cantidad de líquido libre en Douglas. Se completa el estudio con marcadores tumorales (CEA: < 1,7 ng/mL, Ca 125: 435,6 UI/mL, Ca19.9: < 2,1 UI/mL), así como con TAC toracoabdominopélvico, donde se evidencia masa en pelvis de 96 × 110 × 68 mm de probable origen anexial derecha, con componente solido-quístico, captación de contraste especialmente de predominio periférico y centro hipodenso, así como calcificaciones en su interior, hallazgos sugerentes de malignidad. Además, presencia de ascitis de predominio perihepático, periesplénico y en pelvis, así como presencia de aumento de densidad de la grasa mesentérica mal definida, por lo que no se descarta la posibilidad de implantes peritoneales. La paciente se comenta en Comité de Tumores y, ante la sospecha de carcinomatosis peritoneal de origen ovárico, se decide laparotomía exploradora. Intraoperatoriamente, se visualiza la masa anexial derecha y se descarta la presencia de carcinomatosis peritoneal, por lo que se realiza histerectomía total y doble anexectomía. El estudio anatomopatológico de la pieza quirúrgica revela la presencia de *struma ovarii* en la masa anexial derecha, sin identificar otros componentes teratomatosos y sin datos de malignidad. La paciente se remite a Consultas Externas de Endocrinología para continuar el estudio.



Discusión: El *struma ovarii* es un teratoma monodérmico altamente especializado en el cual el componente mayoritario es el tejido tiroideo, constituyendo más de la mitad del tumor. Es muy poco frecuente, correspondiendo al 0,4% de los tumores ováricos. La edad de presentación alcanza el pico de incidencia en la quinta y sexta décadas de la vida. Generalmente, suele ser unilateral y asintomático, aunque puede manifestarse como dolor pélvico, masa pélvica o síntomas de hipertiroidismo. La asociación con ascitis es relativamente común y puede ocurrir en más del 10% de los casos. La forma de presentación simulando radiológicamente una carcinomatosis peritoneal, como en nuestro caso clínico, es muy infrecuente en la literatura y obliga a tenerlo en cuenta en el diagnóstico diferencial de estas pacientes. Suele ser benigno, aunque se describen metástasis en el 5-6% de los *struma ovarii* malignos, por lo que es necesario el estudio de patología tiroidea cervical concomitante. El tratamiento es individualizado y suele ser quirúrgico, mediante quistectomía u ooforectomía en pacientes jóvenes con deseo genésico conservado o histerectomía con doble anexectomía en pacientes con paridad satisfecha.