



Cirugía Española



www.elsevier.es/cirugia

P-523 - RECONSTRUCCIÓN DE LA PARED ABDOMINAL TRAS EXTIRPACIÓN DE NEUROFIBROSARCOMA

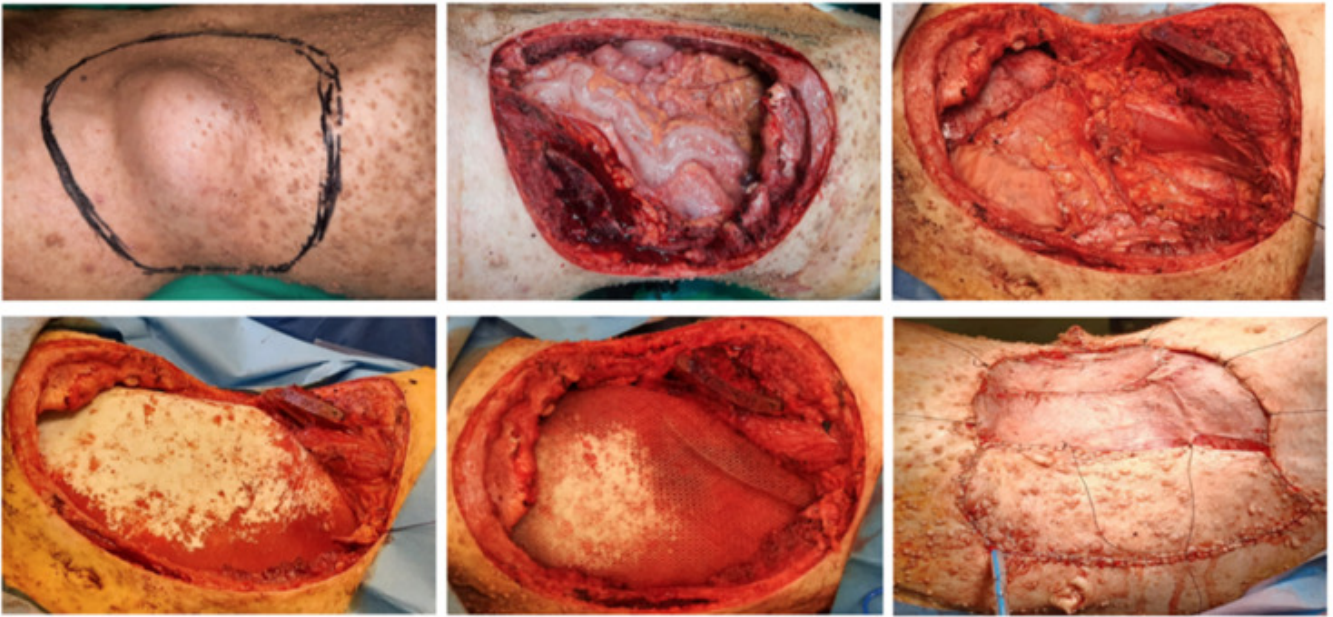
Galán Raposo, Lourdes¹; Gotor Santos, Tania²; Sánchez-Brunete Medina, Valle²; Álvarez Morán, Laura²; Gómez Shevyakova, Olga²; Sutil Reguera, Nerea²; Herrera Kok, Johnn Henry²; Diago Santamaría, María Victoria²

¹Hospital Universitario del Río Hortega, Valladolid; ²Complejo Asistencial de León, León.

Resumen

Introducción: La neurofibromatosis (NF) se caracteriza por ser una normalidad ectodérmica con formación de múltiples neurofibromas en todo el cuerpo. La forma más frecuente es la neurofibromatosis tipo 1 (NF1). El neurofibrosarcoma (NFS) es una de las formaciones tumorales que se pueden ver en el contexto de esta patología. Se trata de una neoplasia neurogénica de alto grado de malignidad. Es más común en adultos, con una incidencia entre el 2 y el 29% en pacientes con NF1. Dada su agresividad y complejidad requiere de un abordaje multidisciplinar que en algunos casos conlleva la reconstrucción de la pared abdominal.

Caso clínico: Se presenta el caso de un paciente de 27 años con NF1 y diagnóstico de NFS localizado entre los músculos oblicuo mayor y menor del flanco izquierdo. Tras realizar un estudio de extensión completo, el tumor se extirpa en bloque incluyendo los últimos arcos costales, la pared abdominal lateral y la pala iliaca izquierda. La resección se extiende hasta la mitad del recto anterior izquierdo. Se preserva la arteria epigástrica profunda izquierda para asegurar la perfusión del colgajo muscular utilizado en la reconstrucción de la pared abdominal. Se completa el cierre peritoneal sobre una malla de ácido poliglicólico. Posteriormente, se sitúa en el espacio preperitoneal una malla biosintética de carbonato de trimetileno y una malla irreabsorbible de fluoruro de polivinilideno que se ancla al diafragma, hueso iliaco izquierdo, aponeurosis posterior del músculo recto derecho y se extiende hasta el borde lateral del músculo cuadrado lumbar izquierdo. A continuación, se realiza un colgajo libre de músculo dorsal ancho izquierdo y un injerto libre de piel del muslo izquierdo para cubrir los defectos cutáneos. En el posoperatorio inmediato presenta infección superficial de la herida que precisa curas locales, siendo alta a los 20 días del ingreso. La anatomía patológica confirma la extirpación completa con un margen mínimo de 1 cm. Se realiza tratamiento quimioterápico adyuvante con doxorubicina e ifosfamida. A los 2 años de seguimiento no hay signos de recidivas ni hernias incisionales.



Discusión: La NFS es una neoplasia rara e invasiva que requiere un procedimiento agresivo y complejo. Su abordaje precisa de un equipo multidisciplinar con experiencia en el tratamiento de sarcomas de partes blandas.