



P-594 - RECURSO QUIRÚRGICO ANTE LA OBSTRUCCIÓN DEL FLUJO VENOSO HEPÁTICO (OFVH) TRAS EL TRASPLANTE ORTOTÓPICO

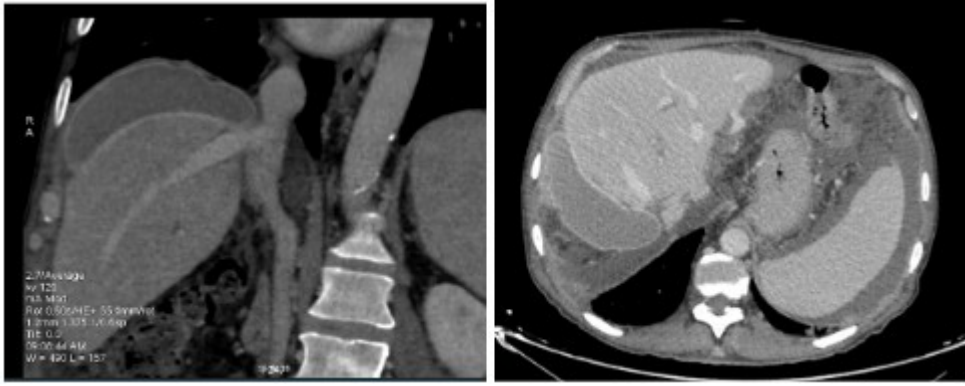
Cano Pina, María Belén¹; Vergara Morante, Teresa¹; Díaz Granados, Ana¹; Ruiz Ordorica, Patricia²; Ventoso Castiñeira, Alberto²; Palomares Etxeberria, Ibone²; Prieto Calvo, Mikel²; Gastaca Mateo, Mikel²

¹Hospital Universitario de San Cecilio de Granada, Granada; ²Hospital de Cruces, Barakaldo.

Resumen

Introducción: La obstrucción del flujo venoso hepático (OFVH), manifestaciones secundarias a disminución del flujo suprahepático con o sin trombosis venosa, conlleva aumento retrógrado de presión venosa portal, estasis parenquimatosa, daño mecánico del hepatocito y fallo orgánico con ascitis refractaria e hipovolemia. Puede ocurrir tras hepatectomías o trasplantes ortotópicos de hígado (TOH). En el TOH, la OFVH temprana nos hace descartar trombosis o causa mecánica por problema técnico en la anastomosis o malposición del injerto favorecida por la discordancia tamaño del órgano del donante y espacio remanente en hipocondrio derecho del receptor. La incidencia de OFVH es 1-4% en TOH *piggyback*. Al realizar la anastomosis entre cava donante y unión de venas suprahepáticas la angulación intrínseca puede predisponer a malrotación. Una posición “holgada” en casos de discordancia entre tamaño donante:receptor, malrotación hepática provocada por el ortostatismo y cambios de posición del paciente pueden provocar *kingking* o torsión de anastomosis. Ante el origen mecánico, se plantea una solución quirúrgica que corrija la posición del injerto evitando rehacer la anastomosis o el retrasplante.

Caso clínico: Presentamos una serie de siete pacientes intervenidos en el Hospital de Cruces (1996-2024) en los cuales el tratamiento y la prevención de OFVH se realizó mediante colocación de prótesis mamaria de 300 cc a nivel subfrénico derecho para evitar la malposición del implante. Durante la cirugía, se sospechó OFVH en dos casos por congestión del injerto que mejoraba al modificar la posición. Confirmado mediante ecografía-doppler intraoperatoria y falta de ondas trifásicas u ondulantes en venas hepáticas. Se colocó prótesis mamaria evidenciando normalización del flujo venoso del injerto. Durante el posoperatorio, se sospechó OFVH en cinco pacientes por ascitis persistente. El gradiente entre vena cava-presiones libres en venas hepáticas osciló 9-17 mmHg. Se evidenció estenosis elástica en la desembocadura de vena hepática derecha, escasa afectación en perfil hepático pero en cuatro pacientes aclaramiento renal < 40 ml/min. Los cinco fueron intervenidos entre 25-61 después del trasplante para colocación de prótesis mamaria que reposicionara el injerto. Se observó descenso del gradiente de 15 a 6mmHg y 11 a 8 mmHg en dos pacientes. Tras un seguimiento entre 30-72 meses, todos los pacientes están vivos. En seis de los pacientes no se observa ascitis ni complicaciones derivadas de la prótesis, en uno persiste ascitis moderada/leve seis meses después del implante de prótesis.



Discusión: No existe un tratamiento estandarizado para OFVH mecánica postrasplante. La colocación de prótesis mamaria en el espacio subfrénico derecho es una técnica sencilla que permite la corrección postural del hígado donante con muy bajo riesgo de complicaciones derivadas de la misma. Todos nuestros pacientes presentan mejoría de síntomas derivados de la hiperpresión portal. Las prótesis mamarias son un recurso quirúrgico accesible. Sus materiales biocompatibles, el proceso exhaustivo de esterilización, y la variedad de formas-tamaños las convierten en un excelente recurso para suplir defectos de volumen en la cavidad abdominal. El coste se justifica en disminución de tiempo operatorio, tasa de reintervenciones y complicaciones. Ante la detección intraoperatoria de OFVH, la colocación de prótesis mamaria evita la reintervención.