



P-610 - ABORDAJE LAPAROSCÓPICO DE LA HERNIA DE GARENGEOT DE URGENCIAS

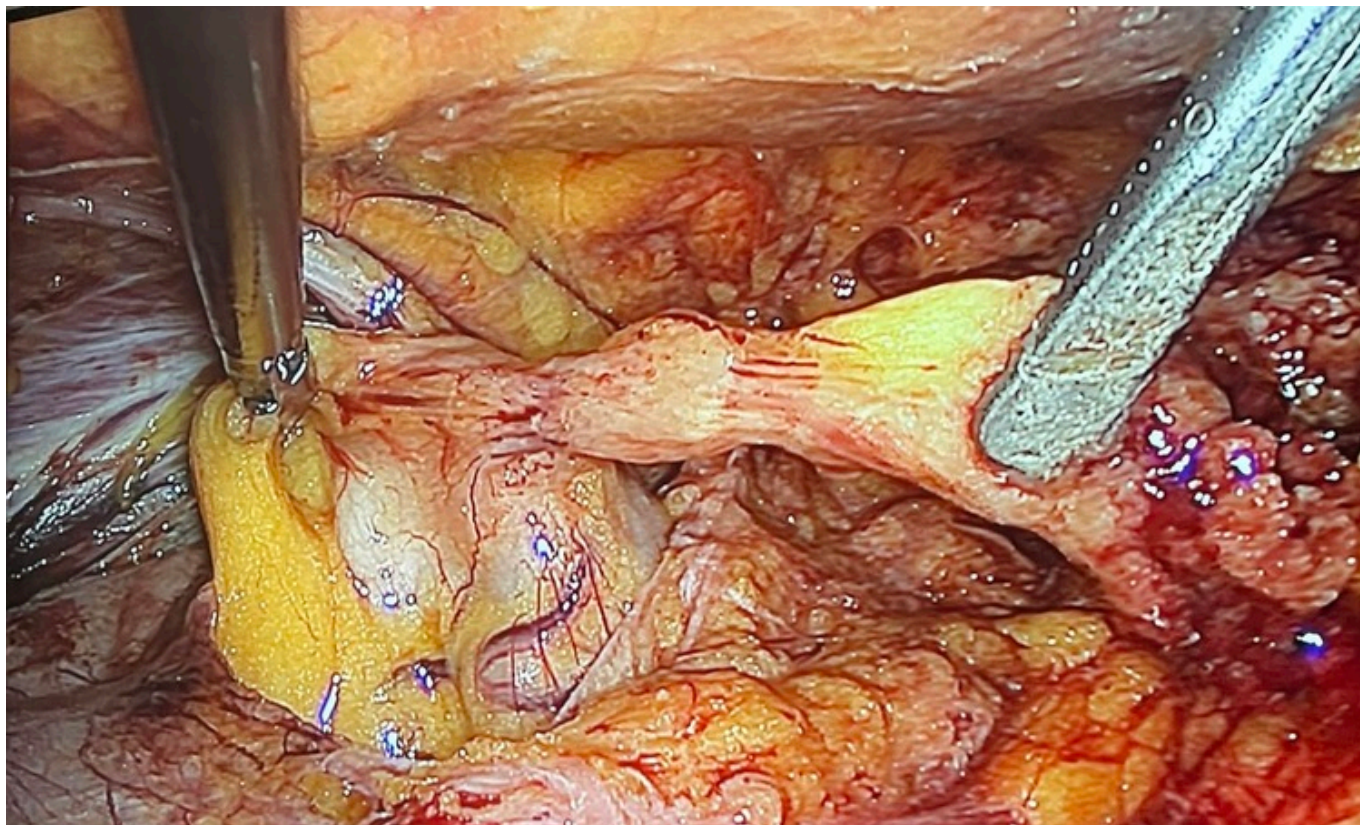
Vera Flores, Victoria; Grasa González, Federico; Sarango Torres, Katherine Daniela; López Zurera, Manuel; Palomo Torrero, Daniel

Hospital General Básico de la Serranía, Ronda.

Resumen

Introducción: Las hernias inguinales constituyen una enfermedad de alta prevalencia. Sin embargo, la hernia de Garengeot es una rara presentación de una hernia crural caracterizada por contener el apéndice cecal dentro del saco femoral. Este tipo de hernia se ha asociado a defectos congénitos y es mucho más frecuente en mujeres. El canal femoral, al ser rígido y estrecho, condiciona una tasa de incarceration más elevada (14-56%) que en las hernias inguinales (6-10%) y en todos los casos se requiere tratamiento quirúrgico.

Caso clínico: Mujer de 54 años acude a Urgencias por dolor inguinal de dos días de evolución asociado a fiebre de 38 °C. A la exploración, se observa tumoración en borde inguinal derecho dolorosa a la palpación. La analítica presenta elevación de reactantes de fase aguda y leucocitosis. El estudio mediante tomografía computarizada (TC) muestra signos de incarceration intestinal a nivel del orificio crural derecho. Se realiza intervención quirúrgica urgente mediante abordaje laparoscópico TEP. Llevando a cabo la apertura del peritoneo con reducción del contenido y resección de apéndice cecal con endoGIA 30 mm y colocación de malla Dynamesh. En el posoperatorio cursa con buena evolución, y es dada de alta al segundo día posoperatorio.



Discusión: En la literatura solo se han descrito cerca de 100 casos, apenas se cuenta con pequeñas series de casos que hablan de las hernias de Garengot ya que tienen una baja incidencia, representando menos del 1% de todos los casos de hernia femoral. La hernia de Garengot debe ser sospechada en el diagnóstico diferencial de cualquier patología inguinocrural, lo que permitirá realizar su tratamiento de forma oportuna disminuyendo el riesgo de que ocurra una perforación intestinal. Los síntomas más frecuentes son dolor abdominal difuso, estreñimiento y la presencia de una tumoración por debajo de la región inguinal. Para el diagnóstico, los estudios analíticos son inespecíficos, siendo muy útiles la ecografía y la tomografía computarizada de abdomen. El tiempo de evolución relacionado con el proceso inflamatorio determinaba el abordaje quirúrgico y tipo de reparación a realizar. El diagnóstico temprano y el tratamiento quirúrgico, con resección del apéndice y el cierre del defecto femoral, muestran buenos resultados. El uso de la laparoscopia en la patología de la hernia inguinal urgente puede ser una herramienta útil en manos experimentadas. La técnica TEP constituye una opción novedosa para la reparación de una hernia femoral de urgencias, siendo el abordaje TAPP aceptado como alternativa para el abordaje quirúrgico urgente según las guías clínicas EHS. En nuestro caso la elección del abordaje TEP se basó en preferencias del cirujano y en que los hallazgos radiológicos no mostraron signos de perforación o sufrimiento intestinal. Las guías dejan claro que el abordaje TAPP debe ser de elección en estos casos, no obstante, el TEP podría resultar una posibilidad a tener en cuenta en manos experimentadas.