



P-620 - AVULSIÓN MESENTÉRICA EN EL TRAUMATISMO ABDOMINAL CERRADO: UN DESAFÍO DIAGNÓSTICO

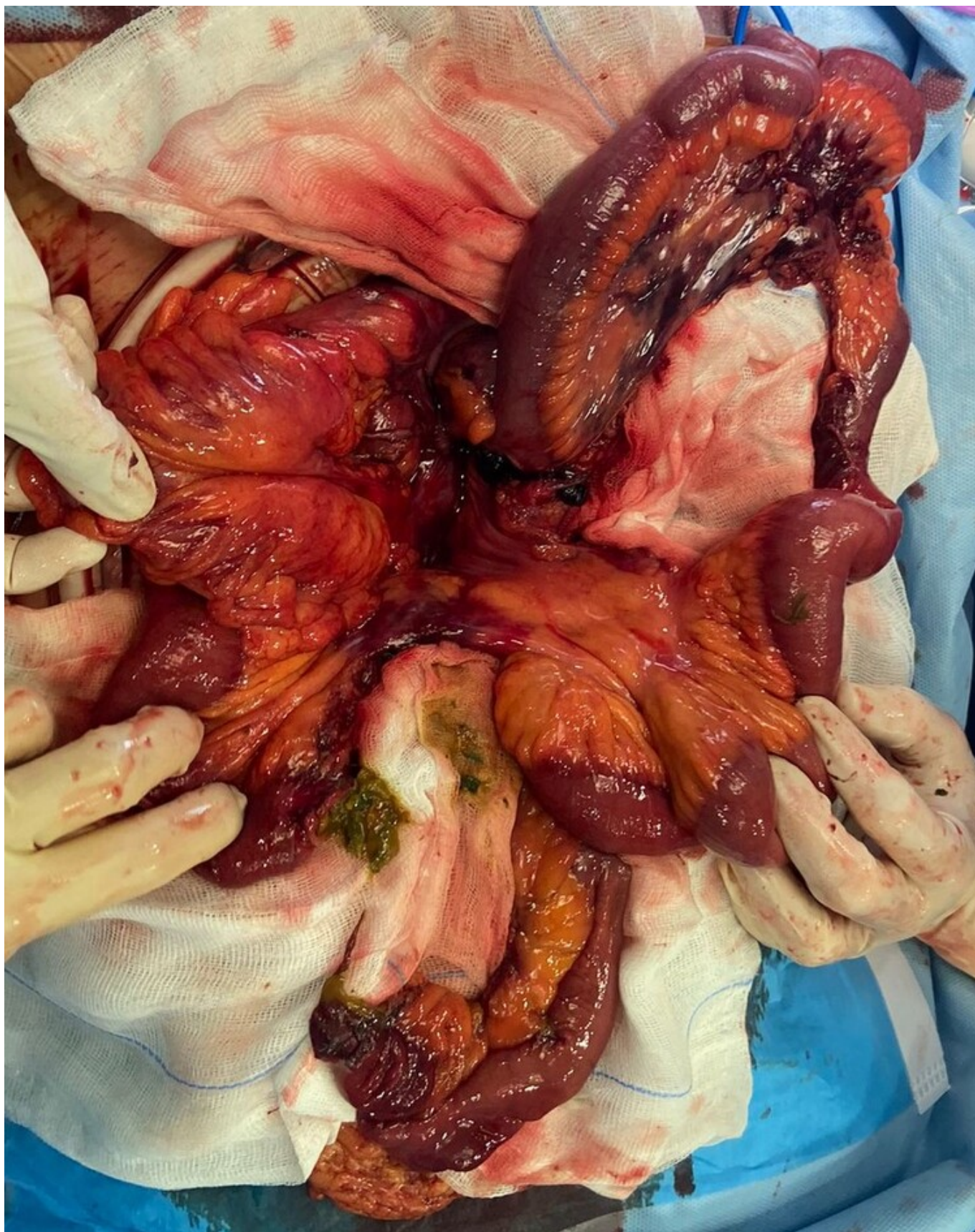
Martínez-Galilea, María; Romero Fernández, Beatriz; Llantero García, Ana; García Cacho, María Belén; Andrés Ramírez, Jaime; García Tejero, Aitana

Hospital San Pedro de La Rioja, Logroño.

Resumen

Introducción: La avulsión mesentérica secundaria a traumatismo abdominal cerrado es rara, ocurriendo entre el 1-5% de los casos. Debido a su difícil diagnóstico, el retraso en la indicación de cirugía aumenta sustancialmente la mortalidad.

Caso clínico: Se presenta el caso clínico de una mujer de 37 años sin antecedentes de interés, trasladada a urgencias tras accidente de tráfico de alto impacto. La paciente se encuentra inestable hemodinámicamente, con dolor y defensa abdominal. Se decide intervención quirúrgica urgente realizándose laparotomía exploradora, objetivando hemoperitoneo de 400 ml, y sangrado de vasos gonadales izquierdos. Se revisa la cavidad abdominal encontrando avulsión del meso de intestino delgado con sección completa intestinal en dos puntos diferentes, avulsión del meso del ciego y avulsión de meso a nivel del sigma con deserosamiento. Se realiza ligadura de vasos gonadales izquierdos, resección de 210 cm de intestino delgado isquémico hasta el colon ascendente con anastomosis ileocólica; y sigmoidectomía con anastomosis colorrectal. La paciente ingresa en UMI tras la cirugía y posteriormente a planta, con buena evolución. Actualmente en seguimiento en consultas de cirugía.



Discusión: El intestino delgado y el mesenterio representan las estructuras más frecuentemente afectadas en el trauma abdominal cerrado, después del hígado y el bazo. Son consecuencia del impacto de alta energía y la desaceleración repentina, a menudo relacionado con el uso de cinturón de seguridad. Su grado de severidad va desde la contusión hasta la sección completa del meso, produciendo isquemia y perforación con peritonitis. La clínica es inespecífica, y únicamente el 25% de los casos presenta *shock* e inestabilidad hemodinámica desde el inicio. El algoritmo diagnóstico

depende del estado hemodinámico. En pacientes estables, la TC es la prueba diagnóstica de elección. En casos de inestabilidad, se realiza ecografía (ecoFAST) mientras se llevan a cabo otros cuidados. En caso de pacientes con ecoFAST positivo, evisceración, inestabilidad hemodinámica o peritonitis, la laparotomía se considera el tratamiento de elección. La cirugía laparoscópica puede ser una alternativa en pacientes estables hemodinámicamente. Durante la intervención quirúrgica, es crucial revisar toda la cavidad abdominal, con el fin de descartar lesiones asociadas. En las lesiones mesentéricas, el objetivo del tratamiento es asegurar la viabilidad del intestino. Después de la cirugía, el riesgo de isquemia intestinal debido al compromiso vascular sufrido es elevado, por lo que se recomienda la observación cercana de los pacientes para detectarlo a tiempo. Debido a su alta morbimortalidad, las lesiones mesentéricas deben sospecharse en todo paciente con traumatismo abdominal cerrado, para ofrecer un tratamiento precoz y mejorar su pronóstico.