



## P-636 - ESOFAGOGASTRECTOMÍA TOTAL URGENTE TRAS INGESTA DE CÁUSTICOS CON FINES AUTOLÍTICOS

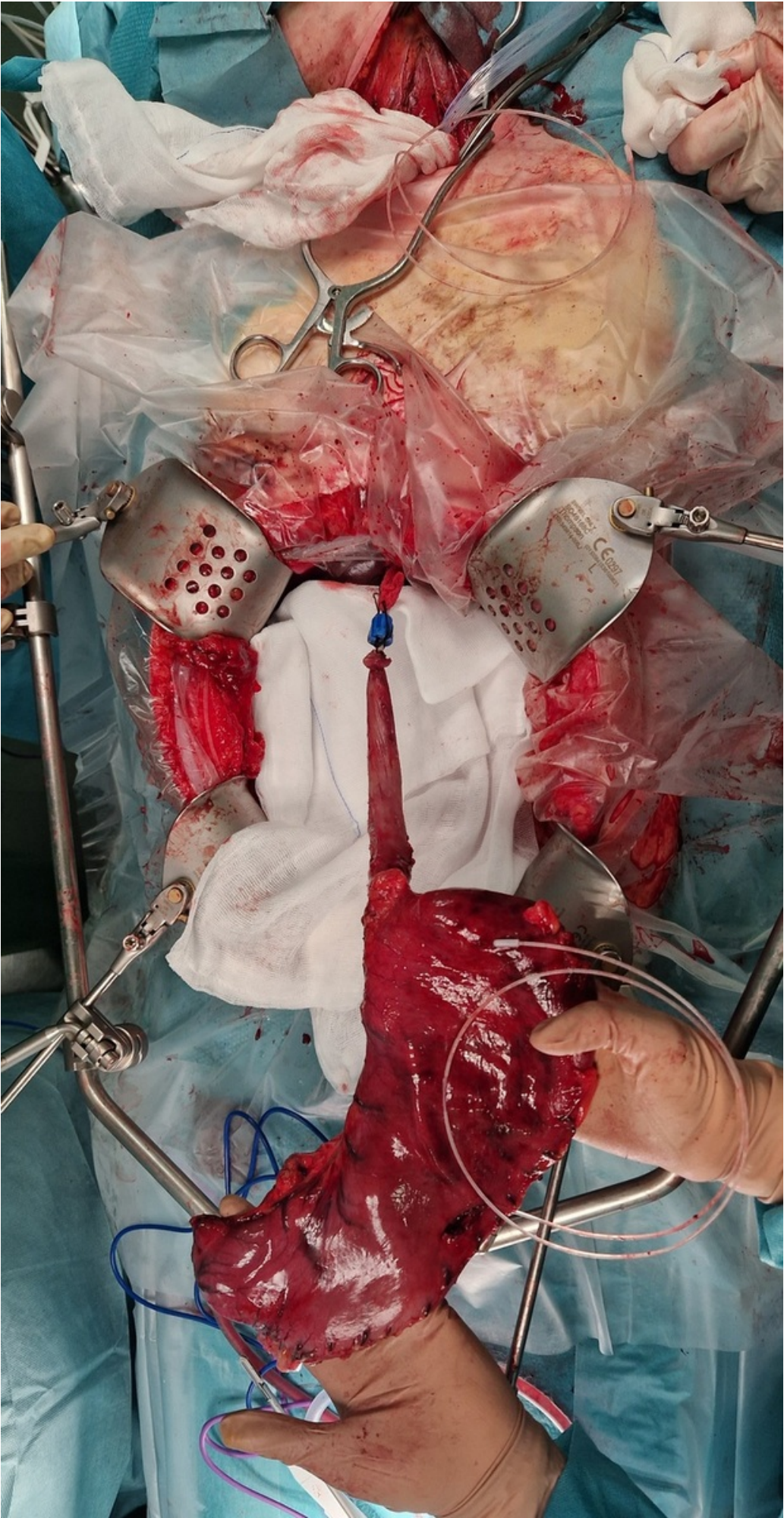
*Hormiga Rodríguez, María Isabel; Artilles Armas, Manuel; Roque Castellano, Cristina; Sosa Quesada, Yurena; Arencibia Pérez, Beatriz; Nogués Ramia, Eva; Gil García, Julia María; Marchena Gómez, Joaquín*

*Hospital Universitario de Gran Canaria Doctor Negrín, Las Palmas de Gran Canaria.*

### Resumen

**Introducción:** La ingestión de cáusticos, que incluye sustancias corrosivas como ácidos y álcalis, representa una emergencia médica grave y potencialmente mortal. La mayoría se producen a causa de accidentes. Estas sustancias pueden causar lesiones graves en el tracto gastrointestinal, con complicaciones que van desde quemaduras locales hasta perforaciones esofágicas o gástricas. La rápida identificación y manejo de los pacientes son fundamentales para minimizar el daño y mejorar el pronóstico. Nuestro objetivo es mostrar un caso reciente en nuestro servicio y exponer el manejo llevado a cabo en esta patología infrecuente.

**Caso clínico:** Mujer de 56 años con antecedentes personales de varios episodios de depresión mayor con múltiples intentos de autolisis. La paciente realiza nuevo intento autolítico ingiriendo sosa cáustica y realizando un vómito posterior por lo que presenta, además, quemaduras de tercer grado en coanas, boca, labio superior e inferior, mentón, cuello y extremidades. Se desconoce el tiempo transcurrido desde la ingesta. Es valorada por el Servicio de Emergencias que tras intento no exitoso de intubación la trasladan a la Unidad de Críticos de nuestro hospital sedada y con mascarilla laríngea. A su llegada, se procede a intubación orotraqueal con videolaringoscopia observándose necrosis traqueal y se realiza una endoscopia digestiva alta urgente en la que se objetiva necrosis extensa esofágica y gástrica Zargar IIIB, decidiéndose intervención quirúrgica emergente. A nivel intraoperatorio se halla una esofagogastritis cáustica sin necrosis transmural ni perforación por lo que se lleva a cabo la esofagogastrectomía total transhiatal y esofagostoma cervical más yeyunostomía de alimentación. Durante la evolución posoperatoria la paciente requiere ingreso prolongado en Unidad de Reanimación con inestabilidad hemodinámica inicial precisando catecolaminas que se retiran y traqueostomía quirúrgica debido a quemaduras de la vía aérea. Desarrolla también una neumonía necrotizante basal derecha complicada con una colección-abscesificación intraparenquimatosa en lóbulo medio que se maneja con antibioterapia y antifúngicos. Desde el 21.º día posoperatorio, se decide el alta hospitalaria a centro de cuidados intermedios por nulo apoyo familiar y necesidad de cuidados. Durante este momento persiste su deseo autolítico. Tras 68 días de ingreso, a la espera de traslado a otro centro, inicia un cuadro de expectoración de material necrótico por la traqueostomía, varios episodios de apnea por obstrucción de la misma, con empeoramiento progresivo de su situación clínica a pesar de repetidas aspiraciones por parte de enfermería. Finalmente, en el 71.º día posoperatorio, se produce el *exitus*.



**Discusión:** Este caso destaca la importancia de la pronta identificación y gestión de las lesiones derivadas de la ingestión de cáusticos. La paciente sufre quemaduras graves en vías respiratorias y tracto gastrointestinal, seguidas de complicaciones como neumonía necrotizante y colección abscesificante. A pesar de la intervención quirúrgica de emergencia y tratamientos para las complicaciones, enfrenta una evolución desafiante que finalmente requiere medidas de confort. Esto resalta la complejidad en el manejo de esta patología, así como la necesidad de un enfoque multidisciplinario que aborde tanto las complicaciones físicas como las psicológicas. La comprensión de estos casos implica la atención médica inmediata y la consideración de aspectos psicosociales.