



## P-645 - FISTULIZACIÓN DE QUISTES HIDATÍDICOS A ESTÓMAGO Y DUODENO. REVISIÓN SISTEMÁTICA DE LA LITERATURA Y APOORTE DE TRES CASOS

Gemio del Rey, Ignacio Antonio; de La Plaza Llamas, Roberto; Al Shwely Abduljabar, Farah; López Marcano, Aylhin Joana; Díaz Candelas, Daniel Alejandro; Gorini, Ludovica; Arellano González, Rodrigo; Sun, Wenzhong

Hospital Universitario, Guadalajara.

### Resumen

**Introducción:** En la enfermedad hidatídica, la fistulización gástrica (0,3-0,5%) y duodenal (0,15%) es excepcional.

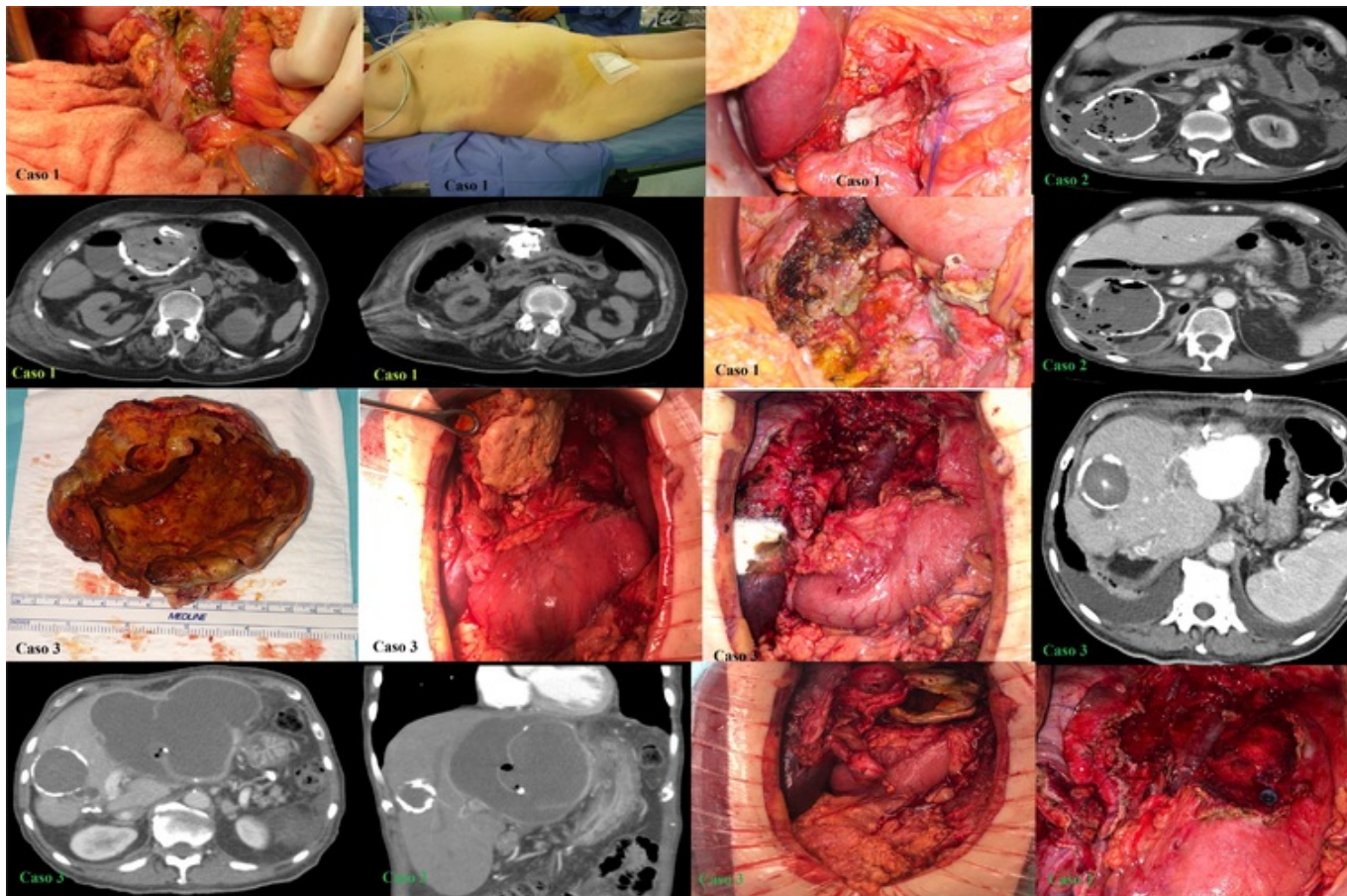
**Objetivos:** Determinar la casuística en la literatura de hidatidosis fistulizada a estómago y duodeno y aportar 3 casos.

**Métodos:** Se realizó búsqueda sin límites en PubMed, actualizada el 14/04/2024 con la siguiente estrategia: ((Echinococcosis) OR (Cystic Echinococcosis) OR (Cysts, Hydatid) OR (Echinococcus Granulosus Infection) OR (Echinococcus Infection) OR (Hydatid Cyst) OR (Hydatid Disease) OR (Hydatidosis)) AND (Fistula) AND (((Stomach) OR (Gastric)) or (Duodenum)). Se desarrollan 3 casos intervenidos en nuestro centro.

**Resultados:** De la revisión resultaron 43 artículos, excluyendo 21 por no ser objeto del estudio y 6 por no poder acceder al texto completo. Parte de los resultados se adjuntan en una tabla, incluyendo nuestros casos al final.

Caso/año	Sexo	Edad	Síntomas	Diagnóstico	Fistulización	Cirugía	Drenaje
Ortiz de Guzmán 2022	Mujer	75	Fiebre	TAC Serología	Estómago	Quistoperiquistectomía parcial Rafia.	
Dogu 2023	Varón	55	Fiebre	TAC Gastroscopia	Estómago	Quistoperiquistectomía parcial Rafia. Suero hipertónico.	
Saidani 2021	Mujer	44	Fiebre Dolor abdominal	TAC	Duodeno D1	Quistoperiquistectomía parcial Resección duodenal + Y de Roux.	Sí
Laasri 2022	Varón	71	Masa palpable Dolor abdominal Fiebre Vómitos Masa palpable	Serología Gastroscopia TAC	Estómago		
Onka 2021	Mujer	38	Cólico biliar Fiebre Vómitos	TAC (contraste oral)	Estómago	Quistoperiquistectomía parcial Rafia.	

Yildiz 2010	Mujer50	Dolor abdominal Hematemesis	Serología TAC Gastroscopia	Estómago	Quistoperiquistectomía parcial. Rafia. Vagotomía troncular bilateral	
Cosme 1987	Varón55	Dolor abdominal Masa palpable Fiebre	Rx abdomen Tránsito EGD TAC Gastroscopia	Duodeno D1	Quistoperiquistectomía parcial	Sí
Daldoul 2011	Mujer28	Dolor abdominal Vómitos	Tránsito EGD	Duodeno	Quistoperiquistectomía parcial Colecistectomía Duodenectomía Gastrostomía Yeyunostomía Diverticulización duodenal. Kehr hepático derecho	Sí
Fiebre Thomas 1993	Mujer63  Varón31	Dolor abdominal Laparotomía Fiebre Dolor abdominal Masa palpable Hidatidémesis	Ecografía  Eco Tránsito EGD TAC	Duodeno D1  Estómago	No	Sí
Noguera 1993	Mujer60	Dolor abdominal Masa palpable	Rx tórax Gastroscopia TAC	Duodeno	Quistoperiquistectomía total	
Jain 1992	Varón31	Dolor abdominal Masa palpable Hidatidémesis Hidatidorrea	Tránsito EGD	Estómago	No	
Muñelo 2012	Varón78	Asintomático	TAC Tránsito EGD	Estómago	No	
Nocito 1956	Varón46	Masa palpable Dolor abdominal Fiebre Hidatidorrea	Tránsito EGD	Estómago	Quistoperiquistectomía parcial Rafia	Sí
Matronola 1990	Mujer75	Dolor abminal	Tránsito EGD ECO	Duodeno D1	Quistoperiquistectomía total Colecistectomía Gastrectomía distal de Reicher-Polya	Sí
Regodón 1982	Varón60	Dolor abdominal Vómitos Fiebre	Rx tórax/abdomen Tránsito EGD	Estómago	Quistoperiquistectomía total Rafia	
Velilla 1986	Varón36	Fiebre Dolor abdominal Vómitos	Rx abdomen. Tránsito EGD	Estómago	Quistoperiquistectomía parcial Rafia	Sí
<b>Caso 1</b> Laparotomía	Mujer77	Fiebre tras caída	TAC Colecistectomía	Estómago	Quistoperiquistectomía total	Sí
<b>Caso 2</b> Fiebre	Varón82	Dolor abdominal Colecistectomía Rafia duodenal	Serología. TAC	Duodeno D1	Quistoperiquistectomía parcial	Sí
<b>Caso 3</b> Vómitos Sepsis	Varón86	Dolor abdominal RMN Drenaje percutáneo/abscesograma gastroscopia	TAC Rafia	Estómago	Quistoperiquistectomía total	Sí



**Conclusiones:** La hidatidosis hepática fistulizada a estómago y duodeno es excepcional en la literatura. Fiebre, dolor abdominal y datos inflamatorios son característicos.