



Cirugía Española



www.elsevier.es/cirurgia

P-657 - ISQUEMIA GÁSTRICA MASIVA AGUDA: UNA EMERGENCIA QUIRÚRGICA

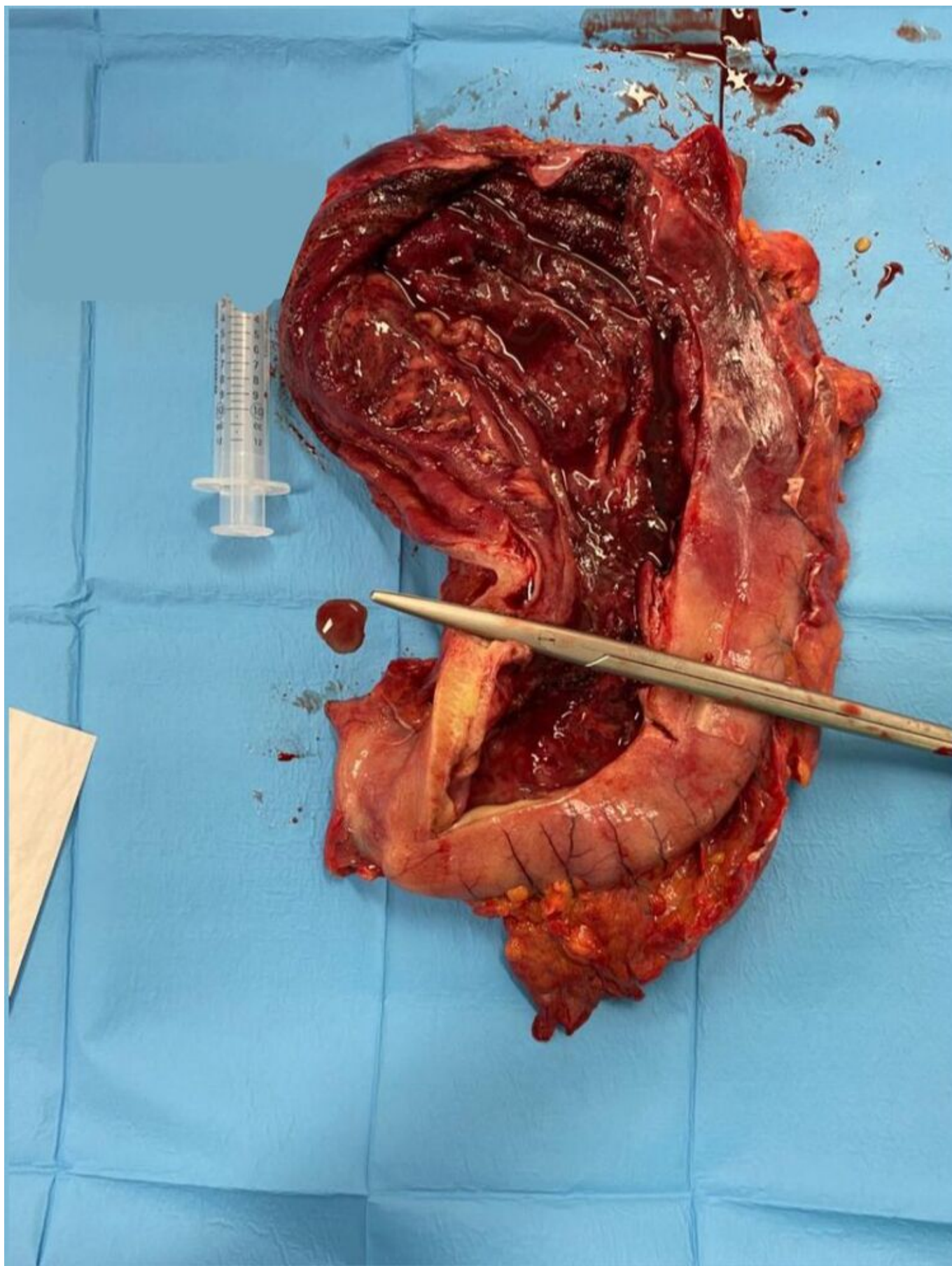
Martín Domínguez, Susana María; Vargas Parra, Juan Sebastián; Sánchez Lobo, Antón; Montalbán Valverde, Pedro Antonio; Abdel-Lah Fernández, Omar; Vázquez Perfecto, Ricardo; Hernández Cosido, María Lourdes; Parreño Manchado, Felipe Carlos

Hospital Universitario de Salamanca, Salamanca.

Resumen

Introducción: El abundante suministro vascular del estómago hace de la isquemia gástrica una entidad con muy baja incidencia. Las causas descritas más frecuentes son el vólvulo gástrico, la hernia intratorácica y la dilatación gástrica retrógrada masiva secundaria a factores mecánicos como obstrucción intestinal, estenosis pilórica o atonicidad gástrica por anorexia nerviosa y desequilibrio hidroelectrolítico. Otras se relacionan con factores tóxicos, lesiones vasculares o infecciones, como la gastritis necrotizante, que generalmente afecta a pacientes inmunocomprometidos. Sin embargo, en el caso que presentamos, se da esta última en un paciente inmunocompetente y con mínima comorbilidad, con un viaje a Egipto reciente como único antecedente a destacar.

Caso clínico: Se trata de un paciente con dislipemia y trastorno bipolar, sin patología gastrointestinal superior previa, que acude a urgencias por dolor abdominal de 24h de evolución, acompañado fiebre y anorexia, que rápidamente evoluciona a dificultad respiratoria y *shock* séptico, presentando livideces de predominio en flanco derecho. La gastroscopia evidencia mucosa gástrica isquémica, con úlceras profundas en más del 50% de la superficie y el TC toraco-abdomino-pélvico muestra hallazgos compatibles con gastritis necrotizante. Se decide intervención quirúrgica emergente evidenciando isquemia parcheada de la serosa y necrosis transmural extensa de la pared gástrica, con drenaje de contenido purulento. Dada la inestabilidad hemodinámica del paciente se realiza gastrectomía total precisando la confección de un laparostoma. A las 48 horas se reinterviene sin evidenciar progresión de la isquemia, por lo que se realiza reconstrucción en Y de Roux. Tanto en el cultivo del contenido gástrico como en el de sangre se aísla *S. pyogenes*, y el análisis anatomopatológico reveló datos de gastritis isquémica versus infecciosa. El paciente permanece en Unidad de Cuidados Intensivos durante 49 días, presentando una dehiscencia de la anastomosis esofagoyeyunal del 25% que precisa de la colocación de una endoprótesis cubierta. Progresivamente la tendencia es a la estabilidad y la endoprótesis se retira a las 4 semanas. El paciente es dado de alta a los 62 días de ingreso con buena evolución clínica.



Discusión: Nos encontramos ante un caso de necrosis gástrica aguda masiva de causa infecciosa, por *S. pyogenes*, que evolucionó a una sepsis estreptocócica grave. A día de hoy se han descrito apenas 60 casos de isquemia gástrica aguda, siendo la causa infecciosa, y en concreto el aislamiento de *S. pyogenes*, anecdótico. Las manifestaciones más comunes son dolor abdominal y emesis,

aunque la clínica puede precipitarse repentinamente hacia el *shock*, como ocurrió en nuestro caso. La descompresión gástrica con sonda es obligatoria como primer acto terapéutico, seguido de cirugía inmediata. La gastrectomía total con anastomosis gastroyeyunal o yeyunoesofágica es la intervención de elección si el estado hemodinámico del paciente lo permite. En cualquier caso, la terapia quirúrgica debe ser emergente y agresiva, dado que la mortalidad estimada oscila entre el 50-80% a pesar de la cirugía precoz. Este caso ilustra los desafíos clínicos y terapéuticos asociados con la isquemia gástrica aguda masiva. La rápida identificación y el tratamiento quirúrgico agresivo son cruciales para evitar consecuencias devastadoras.