



P-670 - MANEJO QUIRÚRGICO URGENTE EN LA PERFORACIÓN ESOFÁGICA CERVICAL TRAS CPRE

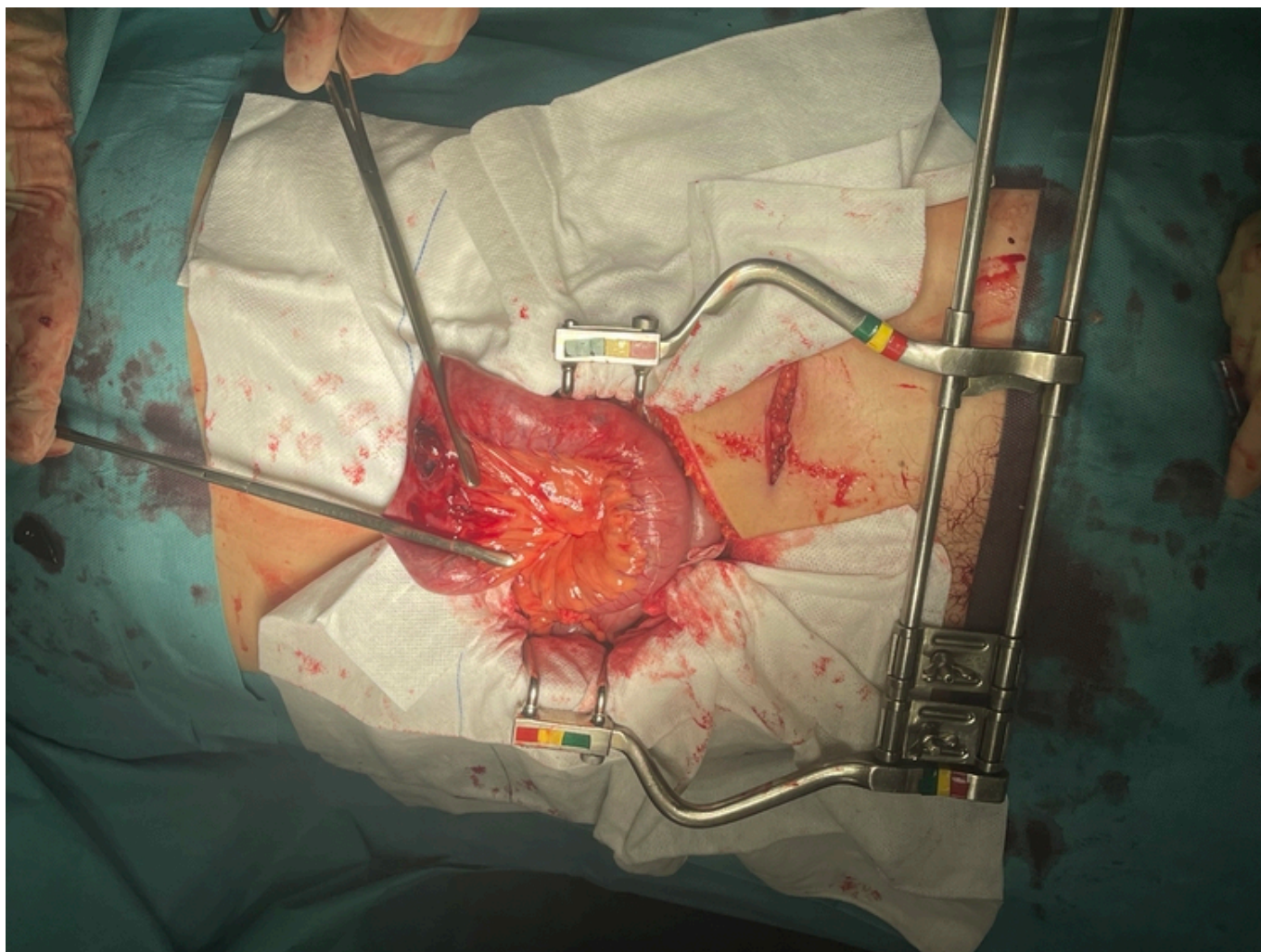
Domínguez Arroyo, Idoia; González Prado, Cristina; Viana Miguel, Mar; Casaval Cornejo, Luis; Polanco Pérez, Lucía; Otero Rondón, Michelle; Muñoz Plaza, Nerea; Jorge Tejedor, David

Hospital Universitario, Burgos.

Resumen

Introducción: Se presenta un caso de perforación esofágica cervical tras procedimiento endoscópico. El objetivo es conocer el manejo terapéutico y quirúrgico de la perforación esofágica cervical.

Caso clínico: Mujer de 84 años que acude a Urgencias por fiebre y malestar general. Tras los estudios pertinentes es ingresada en Digestivo con diagnóstico de colangitis aguda secundaria a coledocolitiasis. Se realiza tratamiento mediante CPRE, durante la cual se introduce duodenoscopia, notando dificultad de paso a nivel de Killian, comprobando posteriormente perforación esofágica de aproximadamente 2 cm a nivel de seno piriforme, por lo que se solicita valoración por Cirugía General. Ante la sospecha, se realiza TAC urgente de cuello y tórax, objetivando enfisema cervical bilateral y neumomediastino anterior y medio, secundario a perforación esofágica alta con salida de contraste oral que condiciona colección por detrás de la tráquea, entre columna y esófago, de 4,8 × 3,8 cm. Se explora a la paciente, que se encuentra con dolor intenso, disnea, edema cervical y crepitación anterior. Ante la situación clínica se decide intervención quirúrgica urgente. Se realiza cervicotomía izquierda, separando músculos pretiroideos y esternocleidomastoideo. Limpieza de gran hematoma retroesofágico, con extensión hacia mediastino. Se explora el lado esofágico izquierdo, sin objetivar la perforación. Se procede a limpieza cervical y se coloca drenaje. Durante el posoperatorio la paciente presenta serohematoma en TAC de control, sin poder objetivar claro punto de perforación esofágica (aunque persiste fuga de contraste oral). Se continua con manejo conservador de la perforación y la colección descrita, con nutrición parenteral, antibioterapia y drenaje. Analíticamente disminución de parámetros inflamatorio-infecciosos y adecuada evolución, aunque lenta y algo tórpida por infección de herida quirúrgica. Finalmente, se comprueba cierre de la perforación, mediante gastroscopia y nuevo TAC cervical. Se reintroduce ingesta comprobando buena tolerancia a la misma y la paciente es dada de alta.



Discusión: El 60% de las perforaciones esofágicas son iatrogénicas y ocurren debido a procesos endoscópicos diagnósticos o terapéuticos. Su mortalidad se encuentra en torno al 10-20%, siendo el retraso diagnóstico el factor predictor de supervivencia más importante. El tratamiento endoscópico es de elección en la mayoría de los casos, pudiendo emplear tanto clips (si el defecto es < 2 cm) como *stent* recubiertos. No obstante, el empleo de estos materiales no es técnicamente viable cuando la perforación se localiza a nivel cervical. En estos casos, es esencial el tratamiento antibiótico de amplio espectro, la terapia con inhibidores de la bomba de protones y la nutrición parenteral o enteral. Además, es muy útil el control de la posible sepsis mediante drenajes percutáneos. En los casos en los que opta por tratamiento quirúrgico (pacientes sintomáticos, criterios de sepsis, localización cervical, extravasación de gran cantidad de contraste...) esta debe hacerse tan pronto como sea posible, puesto que el retraso de la misma aumenta la mortalidad. En las perforaciones cervicales se optará por el cierre del defecto siempre que sea posible. Cuando no se identifica, la disrupción sea > 50% o no sea posible, se realizará un lavado y drenaje externo.