



P-691 - PRESENTACIÓN INUSUAL DE MALROTACIÓN INTESTINAL TRAS HEMICOLECTOMÍA DERECHA POR CÁNCER DE COLON

Benítez Riesco, Ana; Fernández Moreno, María del Carmen; Garcés Albir, Marina; Sánchez Lara, José Saúl; Adrianzén Vargas, Marcos Rolando

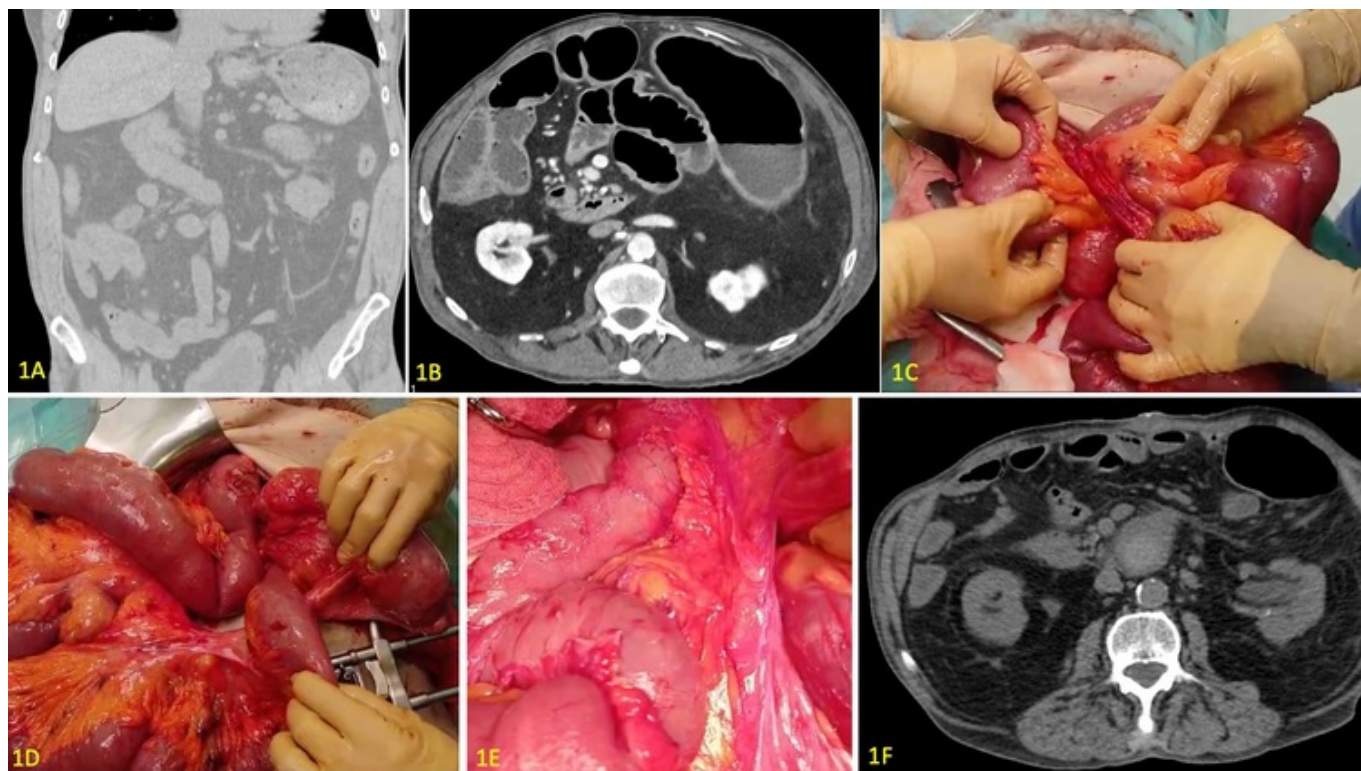
Hospital Clínico Universitario, Valencia.

Resumen

Introducción: La malrotación intestinal congénita en el adulto es una patología infrecuente que habitualmente cursa con sintomatología crónica o es descubierta como hallazgo casual. La aparición aguda de diarrea y vómitos con insuficiencia renal y alteraciones neurológicas es una forma de presentación rara. Presentamos el caso clínico de un varón con malrotación intestinal y una forma de presentación inusual.

Caso clínico: Se trata de un varón de 64 años independiente para las ABVD. Entre otros antecedentes personales destacan enfermedad renal crónica grado 3B y adenocarcinoma de colon transverso intervenido en 2020 por vía abierta mediante hemicolectomía derecha ampliada con anastomosis íleo-sigmoidea en otro centro, actualmente libre de enfermedad. En la TC preoperatoria se describía colon derecho en el hipocondrio derecho y asas yeyunales desplazadas a hemiabdomen derecho (fig. 1A). Consulta en Urgencias por disnea progresiva de 4 días de evolución, astenia e hiporexia. En el estudio urgente se evidencia fracaso renal agudo (FRA) con acidosis metabólica grave e hiperpotasemia, secundarios a sepsis de origen urinario. Ingresa en la Unidad de Cuidados Intensivos (UCI) donde se instaura tratamiento de soporte con noradrenalina, antibioterapia y terapia renal sustitutiva. Ante mejoría clínica es dado de alta a sala de hospitalización de Nefrología. La evolución es tórpida, complicada con encefalopatía, vómitos, deposiciones diarreicas con distensión abdominal y timpanismo, y FRA mantenido. Se inicia estudio por Neurología, se realiza coprocultivo (con resultado negativo) y se inicia programa de hemodiálisis intermitente. Se realiza TC, que describía dos giros mesentéricos (fig. 1B). Ante dudas diagnósticas con sospecha de posible causa oclusiva mecánica se decide exploración quirúrgica. Se inicia por laparoscopia evidenciando asa de intestino delgado herniada por detrás de la raíz del mesenterio, y se decide conversión a vía abierta (fig. 1C). Se evidencia paso retrovascular del primer asa yeyunal situándose las asas hacia el hemiabdomen derecho. Se reduce el intestino delgado desde Treitz, pero al hacerlo se ocasiona torsión de los vasos nutricios de la anastomosis ileocólica (fig. 1D). Se completó el procedimiento de Ladd liberando todas las adherencias verticalizando el duodeno hasta la primera porción de yeyuno y ubicando el intestino delgado a la derecha intestinal (fig. 1E). Evolución posquirúrgica complicada únicamente con episodio de anemización requiriendo transfusión de dos concentrados de hematies. Recuperación de la tolerancia oral, tránsito sin alteraciones, con mejoría de la función renal sin requerimiento de diálisis, y recuperación del estado neurológico basal. Alta hospitalaria el décimo día posoperatorio. Seguimiento posoperatorio en consultas con buen estado general, sin alteraciones

neurológicas ni diarreas, con adecuada tolerancia oral. Mejoría de la función renal incluso respecto a valores previos al ingreso. En TC de control se evidencia colección de 59mm sin signos de sobreinfección (compatible con colección serohemática), y desaparición de la dilatación intestinal (fig. 1F).



Conclusiones: El deterioro neurológico y renal grave es una forma de presentación poco frecuente de la malrotación intestinal congénita. El procedimiento de Ladd debe completarse en cirugías por otros motivos en estos pacientes para evitar complicaciones posteriores.