



P-697 - SÍNDROME DE BOUVERET E ÍLEO BILIAR SINCRÓNICO. PATOLOGÍA LITIÁSICA OCLUSIVA INFRECUENTE

Velayos García, Paula; Lucendo Ramírez, Jesús; Gómez García, María Eugenia; Pascual Nadal, Juan José; Saeta Campo, Rebeca; Ripoll Martín, Roberto; Ots Gutiérrez, José Ramón; Oliver García, Israel

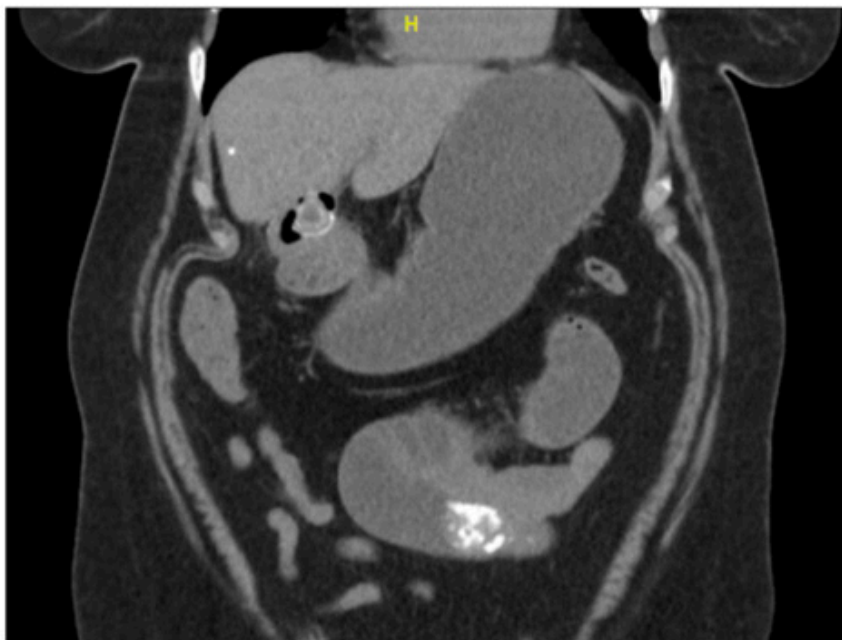
Hospital Marina Baixa, Villajoyosa.

Resumen

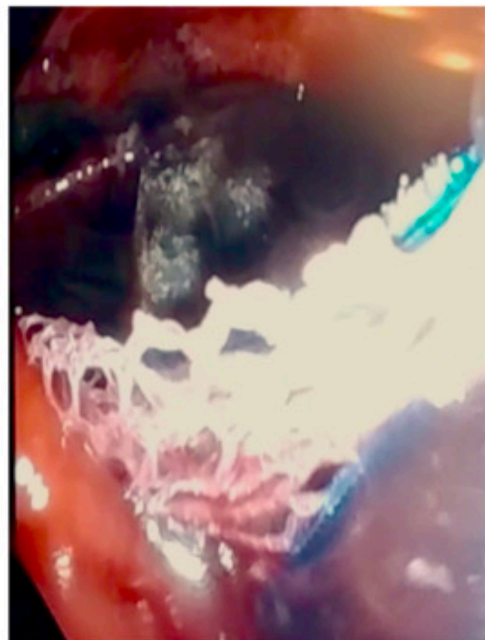
Introducción: El síndrome de Bouveret fue descrito por primera vez en 1896. Se trata de una complicación rara de la patología litiásica en la que se produce la migración de un cálculo biliar a través de una fístula colecistoduodenal, provocando una obstrucción en la salida gástrica. Se presenta el caso de una paciente con oclusión intestinal debido a síndrome de Bouveret e íleo biliar de forma sincrónica.

Caso clínico: Paciente mujer de 72 años con antecedentes de HTA, DM tipo 2, hábito enólico moderado y colelitiasis sintomática pendiente de intervención programada que acude a urgencias por cuadro de dolor abdominal, intolerancia oral y ausencia de deposiciones de dos días de evolución. En TC abdomino-pélvico (fig.) se identifica una imagen cálcica de 3 cm a nivel de la región antropilórica y otra de 6 cm nivel de asa ileal localizada en mesogastrio, que ocasionan respectivamente tanto dilatación proximal de la cámara gástrica como de las primeras asas ileales hasta el ángulo de Treitz. Se realiza intervención quirúrgica urgente mediante dos abordajes. En primer lugar: laparotomía con enterotomía longitudinal distal a la oclusión y extracción del cálculo ileal. En segundo lugar, procedimiento endoscópico intraoperatorio con extracción laboriosa de cálculo en bulbo duodenal mediante uso de balón extractor (fig.). La paciente presenta una evolución favorable siendo alta hospitalaria al cuarto día posoperatorio con control endoscópico ambulatorio por parte de medicina digestiva.

FIGURA 1: A) Bouveret e íleo biliar.



B) Extracción endoscópica.



Discusión: El íleo biliar es una entidad clínica infrecuente descrita en el 0,3-0,5% de los pacientes con litiasis biliar; y de estos, solo el 1-3% desarrollan Síndrome de Bouveret (SB). Rara vez se reportan casos de SB en la literatura médica, la mayor serie descrita consta de 6 casos. Aparece mayoritariamente en mujeres, con edad media de 70 años y en casos de litiasis mayor de 2,5 cm. Clínicamente se manifiesta con dolor epigástrico, náuseas o vómitos. El diagnóstico por imagen se puede establecer mediante ecografía abdominal que revele neumobilia aunque en la mayoría de los casos se necesita una tomografía computarizada para la evaluación de fístulas, cálculos biliares y hallazgos inflamatorios. Para su tratamiento se han descrito técnicas estandarizadas endoscópicas y abordajes quirúrgicos; ya sean abiertos o laparoscópicos, con el fin de solventar el cuadro oclusivo. Sin embargo, la colecistectomía y la reparación de la fístula simultáneas siguen en debate debido a la morbilidad que asocian, prefiriéndose en estos casos la cirugía en dos tiempos. El SB apenas se describe en la literatura debido a su ínfima incidencia. La clínica es inespecífica y, por tanto, las pruebas de imagen constituyen un factor clave en el diagnóstico. Su tratamiento debe individualizarse, habiéndose postulado en los últimos años la modalidad endoscópica para evitar el abordaje quirúrgico duodenal y la morbilidad que ello implica.