



P-698 - SÍNDROME DE HAMMAN, UNA ENTIDAD POCO FRECUENTE NO SIEMPRE RECONOCIDA. A PROPÓSITO DE DOS CASOS

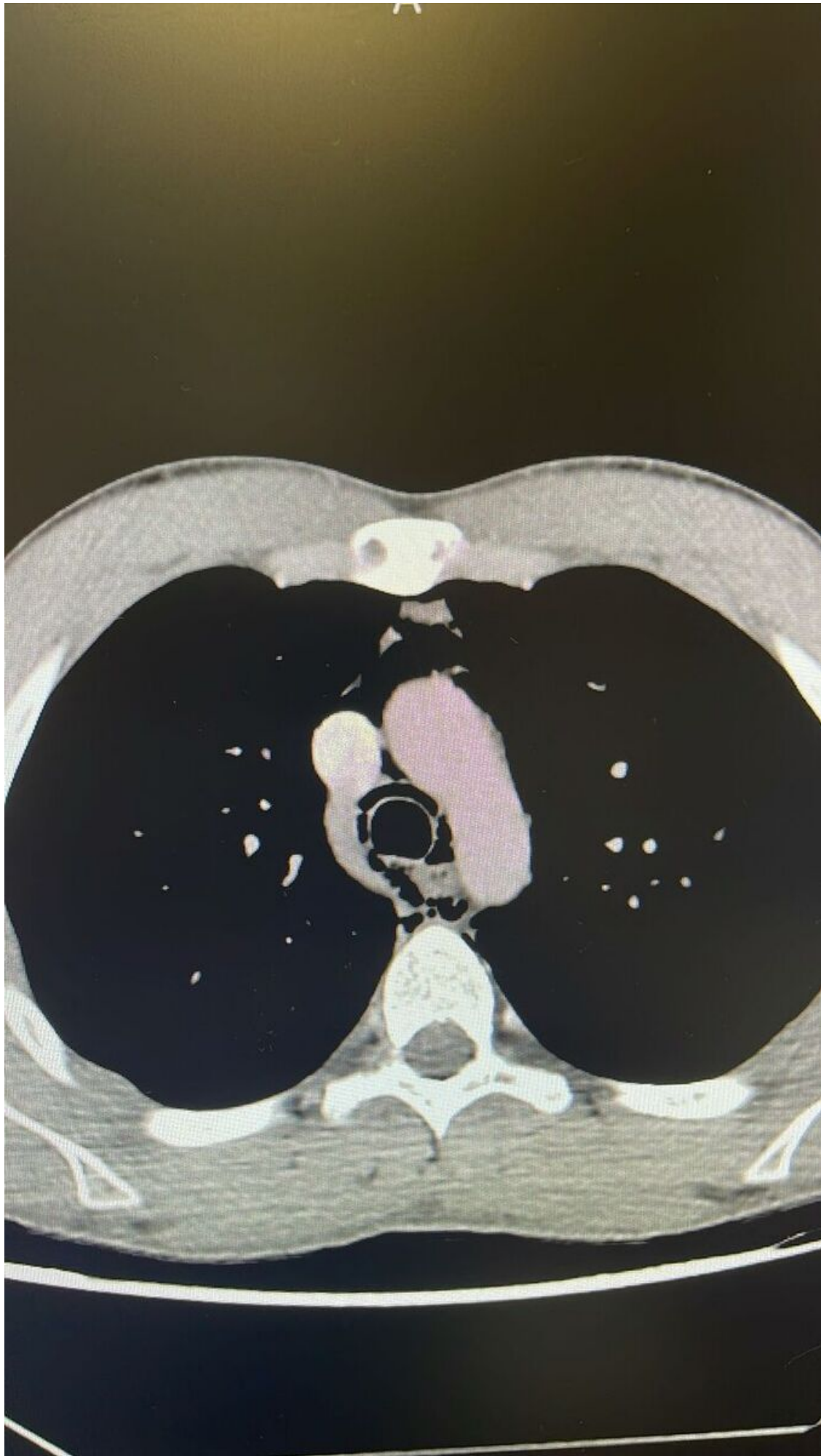
Valero Soriano, María; Hurtado Vázquez, Andrea María; Jiménez Moreno, Isabel María; Rodríguez Lucas, José María; Sandoval Marín, Jesús; Moreno García, Celia; del Valle Ruiz, Sergio Rodrigo; Candel Arenas, María Fe

Hospital General Universitario Reina Sofía, Murcia.

Resumen

Objetivos: Describir el manejo de dos casos de síndrome de Hamman en nuestro centro.

Casos clínicos: Caso 1. Varón de 18 años, fumador de 6-7 cigarrillos/día, con cuadro catarral de vías altas asociado a tos seca desde hace 7 días, que presenta molestias y aumento de volumen cervical en las últimas 24h. A la exploración, enfisema subcutáneo laterocervical, estable hemodinámicamente con satO₂ basal 100%. Se realiza Rx de tórax que evidencia enfisema subcutáneo cervical, y TC torácico con extenso neumomediastino y enfisema subcutáneo en región cervical bilateral, axilar izquierda y pared torácica posterosuperior, probablemente idiopático. Dada la estabilidad hemodinámica, se ingresa para observación en planta, con evolución posterior favorable y resolución del enfisema subcutáneo, siendo alta a los 3 días. Caso 2. Varón de 19 años, sin antecedentes, con molestias centrotorácicas y cervicales, y cuadro de infección respiratoria hace 1 semana con tos seca. A la exploración, enfisema subcutáneo cervical y torácico izquierdo, estable hemodinámicamente con satO₂ basal 99%. En la Rx de tórax se aprecia mínimo neumomediastino, y el TC torácico objetiva neumomediastino y enfisema cervical profundo sin identificar origen. Se mantiene en observación de Urgencias monitorizado durante 24 h, permaneciendo estable hemodinámicamente y asintomático, con nueva Rx de tórax de control que objetiva disminución del neumomediastino, siendo alta a domicilio.



Discusión: El neumomediastino espontáneo o síndrome de Hamman es una entidad clínica poco frecuente que puede ocurrir en individuos sanos sin desencadenantes, aunque también está relacionado con maniobras de Valsalva (vómitos, tos, infección respiratoria, estreñimiento, ejercicio físico...) y factores predisponentes como el asma, tabaquismo y consumo de drogas. Consiste en presencia de aire en el mediastino sin relación con patología traumática o iatrogénica, como consecuencia de la ruptura alveolar por un aumento súbito de la presión que provoca que el aire se diseque entre el espacio intersticial y mediastino (efecto de Macklin), pudiendo también disecar hacia cuello y parte superior del abdomen, lo que da lugar a enfisema subcutáneo. Es más prevalente en varones jóvenes (2^a-3^a décadas), altos, delgados y sin comorbilidades importantes, con una incidencia variable entre 1/800 y 1/44.000. La clínica suele ser dolor torácico brusco, generalmente precedido de un episodio de tos intensa, u otro tipo de maniobra de Valsalva, disnea, dolor cervical y enfisema subcutáneo, que se puede extender a cuello, cara, tórax y MMSS. El estudio de primera línea es la radiografía de tórax, siendo los hallazgos más frecuentes columna de aire en mediastino y rodeando la silueta cardíaca y enfisema subcutáneo clavicular y cervical. El TC de tórax es el *gold standard* para el diagnóstico de neumomediastino, especialmente si existen dudas diagnósticas, ya que permite descartar otras causas potencialmente fatales, como el síndrome de Boerhaave o la ruptura esofágica. El tratamiento es conservador con reposo, oxigenoterapia y analgesia. Esta entidad suele tener una evolución benigna, autolimitada y con escasa tasa de recidiva, con muy raras complicaciones. Con este trabajo, queremos mostrar cómo hemos manejado dos casos de síndrome de Hamman en nuestro centro, aportando información sobre esta entidad tan infrecuente.