



## P-727 - TUMOR RABDOIDE INTESTINAL COMO HALLAZGO CASUAL EN PERFORACIÓN GÁSTRICA

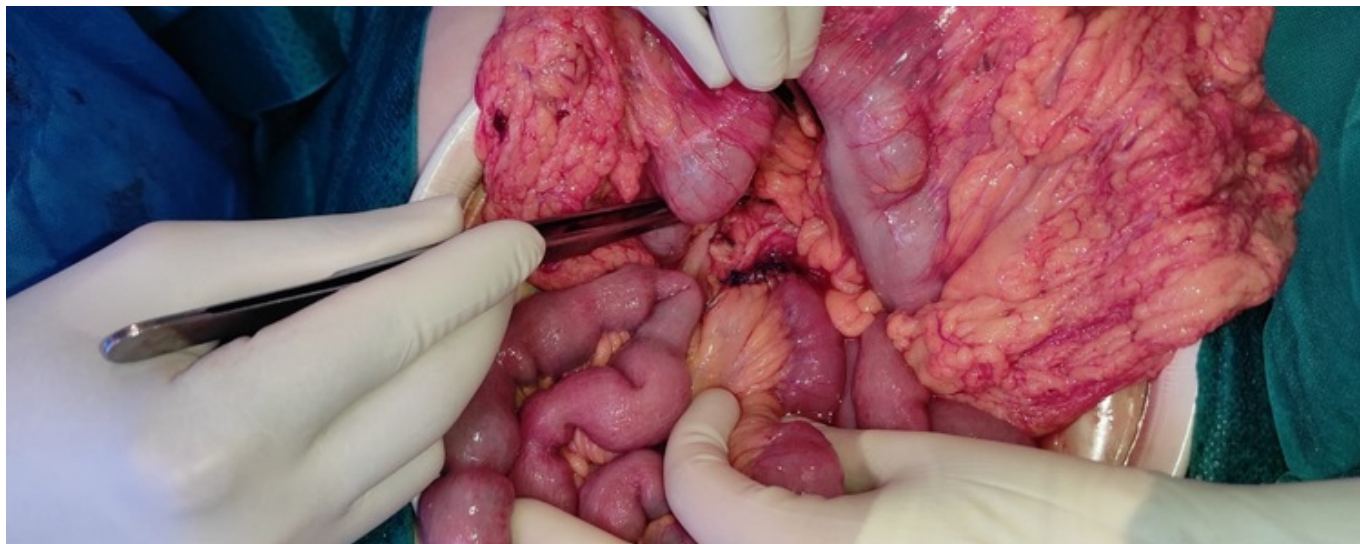
Córdoba López, Javier Rafael; Hidalgo Garrido, José Manuel; Alonso García, Sandra Cecilia; Calzado Baeza, Salvador Francisco

Hospital Santa Ana, Motril.

### Resumen

**Introducción:** Los tumores rabdoide malignos son neoplasias consideradas como variante rara del tumor de Wilms destacando su comportamiento agresivo y mal pronóstico. La localización más típica es la renal, pero se han descrito también localizaciones extrarrenales denominados MERT. A continuación, se presentará un caso clínico de un MERT gastrointestinal siendo estos poco frecuentes, agresivos y que suelen presentar al diagnóstico metástasis en varias localizaciones.

**Caso clínico:** Mujer de 61 años que acude a urgencias por dolor abdominal intenso de localización en hipogastrio, sin náuseas ni vómitos y fiebre termometrada de 38 °C con aumento de los reactantes de fase aguda en la analítica. Se realiza TC abdominal (fig.) con hallazgos de perforación gastroduodenal y signos de lesiones metastásicas viscerales (pulmonares, adrenales), óseas y adenopatías retroperitoneales, así como ureterohidronefrosis derecha. Se interviene mediante cierre con sutura y epiploplastia con hallazgos intraoperatorios de tumoraciones en intestino delgado de la que se reseca una de ellas, siendo informada la anatomía patológica de tumor rabdoide maligno de yeyuno multicéntrico. Se presenta en el comité de tumores multidisciplinar decidiéndose resección del resto de tumoraciones. Posteriormente, se interviene (imagen 2) apreciándose desde la tercera porción duodenal hasta la mitad de yeyuno nueve tumoraciones realizándose resección de noventa centímetros de intestino delgado que incluye todas las tumoraciones. En la misma intervención, urología realiza ureterolitotomía del uréter derecho. Continúa con tratamiento quimioterápico adyuvante con ocho ciclos según protocolo Xelox desarrollando plaquetopenia y neutropenia. Durante el seguimiento se produce el hallazgo de lesión lítica a nivel L5 recibiendo cinco sesiones de radioterapia. Es ingresada en medicina interna por ictericia obstructiva secundaria a LOE en hilio hepático solicitando CPRE que es desestimada por la gran infiltración del parénquima hepático por progresión tumoral. Dada la falta de respuesta al tratamiento y progresión de la enfermedad se decide terminar con el tratamiento adyuvante y derivar a la unidad de cuidados paliativos.



**Discusión:** Los tumores rabdoides malignos en el adulto se consideran tumores malignos poco diferenciados y que expresan en la inmunohistoquímica citoqueratinas y vimentina. Dentro de las localizaciones extrarrenales se localizan con más frecuencia en colon, sin predominación de un sexo y con una edad media al diagnóstico de 70 años. Se consideran tumores agresivos con presencia de metástasis al diagnóstico en la mayoría de los casos. Presentan escasa respuesta al tratamiento con radioterapia y quimioterapia con lo que el tratamiento de elección sería la cirugía. Aunque, debido a la agresividad de este tipo de neoplasias los pacientes suelen acabar en tratamiento paliativo.