

P-133 - SÍNDROME DE REALIMENTACIÓN TRAS TRATAMIENTO INTENSIVO DE CETOACIDOSIS DIABÉTICA: UN CASO CLÍNICO

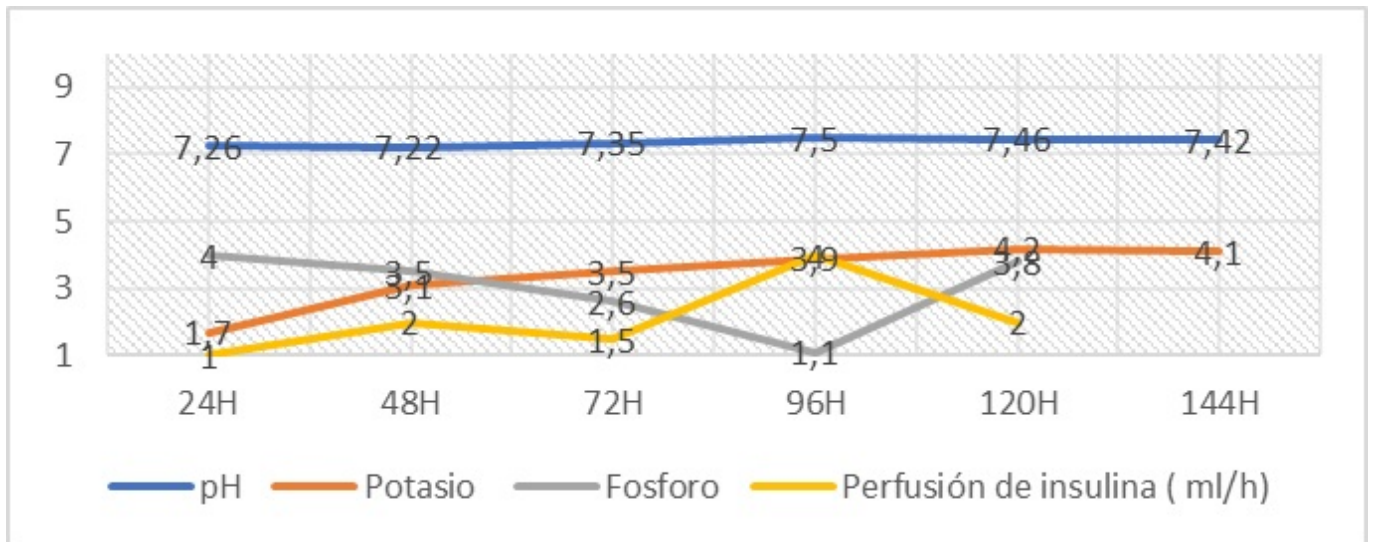
M.C. Sánchez Chiriboga, C. Aragón Valera, J.G. Ruiz Sánchez, V. Pérez de Arenaza Pozo, Á. Fernández Sánchez, C. Casado Cases y C. Vázquez Martínez

Fundación Jiménez Díaz, Madrid, España.

Resumen

Introducción: El manejo de la cetoacidosis diabética (CAD) presenta desafíos en pacientes con mal control crónico o malnutrición. La administración inmediata de insulina, crucial para frenar el metabolismo graso, puede desencadenar un síndrome de realimentación. La restauración del uso de glucosa como combustible principal involucra la captura excesiva de fosfato necesario para la glucólisis, afectando la fosforilación oxidativa y la pérdida de potasio (K⁺) debido al desplazamiento intracelular mediado por insulina. La hipocalcemia resultante puede reducir la sensibilidad a la insulina en el músculo esquelético, ralentizando la recuperación. Estas alteraciones metabólicas pueden provocar complicaciones como arritmias cardíacas y anomalías neuromusculares, destacando la importancia de consideraciones especiales en el manejo de pacientes en probable estado catabólico o de riesgo.

Resultados: Se presenta el caso de una joven de 19 años con diabetes tipo 1, diagnosticada a los 14 años. A pesar de no tener trastornos en la conducta alimentaria, presenta un IMC de 17 y una última HbA_{1c} de 15%. La paciente fue trasladada en ambulancia debido a una disminución del nivel de conciencia. A su llegada, presentaba una TA de 90/77 mmHg, FC de 106 latidos por minuto y una respiración superficial de 25 respiraciones por minuto. La gasometría arterial inicial mostró un pH de 6,96, bicarbonato de 1,97 mmol/l, glucemia de 700 mg/dl, K⁺ de 3,1 mmol/l y cetonemia inicial desconocida. El hemograma indicó leucocitosis y neutrofilia leve, y la PCR estaba ligeramente elevada, sugiriendo la posibilidad de un proceso infeccioso concomitante. Tras su ingreso, la paciente recibió 10 UI de insulina en bolo, seguido por un manejo según el protocolo de perfusión de insulina a 1 ml/h. Fue vigilada en la unidad de cuidados intensivos, donde destacó una hipopotasemia persistente que requirió perfusión continua de K⁺, sumando un total de 200 mEq en menos de 24 horas. Además, se observó un consumo notable de bases y persistencia de cuerpos cetónicos, que se negativizaron a las 48 horas de ingreso. Durante su estancia hospitalaria, se detectaron niveles bajos de prealbúmina y proteína fijadora de retinol, además de hipofosfatemia. Estos datos sugirieron la posibilidad de un síndrome de realimentación, complicando el manejo y control de la paciente. En cuanto a la hidratación, se prefirieron soluciones isotónicas sin glucosa, y se retrasó la ingesta hasta las 72 horas de ingreso hospitalario para observar estabilidad de los valores del medio interno. En relación con el posible desencadenante infeccioso, la leucocitosis fue transitoria; el resto de las pruebas fueron negativas, incluyendo hemocultivos.



Conclusiones: El caso resalta los desafíos en el tratamiento de la CAD en pacientes con malnutrición o control deficiente de la diabetes. La administración de insulina puede causar desequilibrios electrolíticos graves, subrayando la necesidad de un enfoque personalizado, con monitorización y adaptación cuidadosa del tratamiento para prevenir complicaciones.