



# Gastroenterología y Hepatología



<https://www.elsevier.es/gastroenterologia>

## 154 - LO QUE ESCONDE LA ACALASIA

I. Latras Cortés<sup>1</sup>, S. Díez Ruiz<sup>1</sup>, R. González Núñez<sup>1</sup>, L. Alcoba Vega<sup>1</sup>, R. Pérez Fernández<sup>1</sup>, V.I. Cano López<sup>1</sup>, V. Blázquez Ávila<sup>1</sup>, I. González Puente<sup>1</sup>, L.M. Vaquero Ayala<sup>2</sup>, S. Vivas Alegre<sup>2</sup>, F. Jorquera Plaza<sup>1</sup> y A.B. Domínguez Carbajo<sup>2</sup>

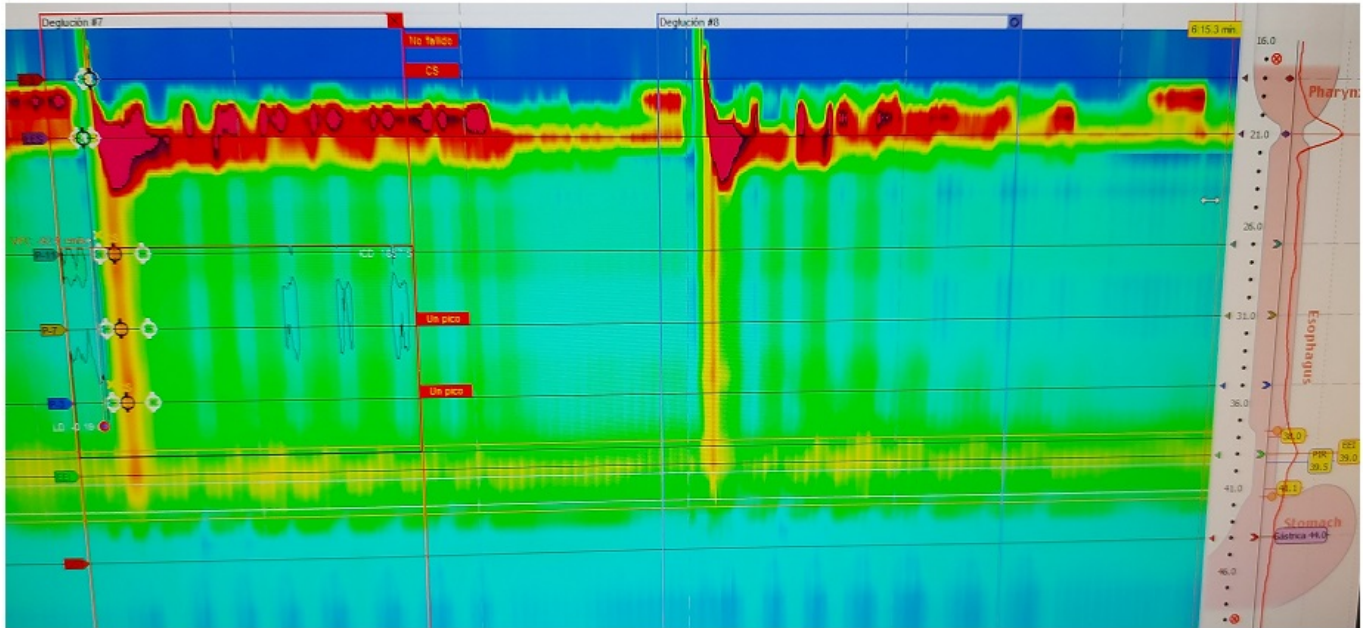
<sup>1</sup>Servicio de Aparato Digestivo; <sup>2</sup>Unidad de Motilidad, Servicio de Aparato Digestivo. Complejo Asistencial Universitario de León.

### Resumen

**Introducción:** La pseudoacalasia se trata de un trastorno motor esofágico poco frecuente (4% de los diagnósticos de acalasia), indistinguible de esta última en cuanto a la forma clínica de presentación y los hallazgos manométricos. Aunque existen causas benignas, cabe destacar las de origen neoplásico por la importancia de un diagnóstico precoz para mejorar la supervivencia.

**Métodos:** Llevamos a cabo una revisión de los casos de acalasia diagnosticados en la Unidad de Motilidad desde enero de 2015 hasta febrero de 2021 (n = 55), y seleccionamos aquellos que se trataban de pseudoacalasia de origen tumoral (n = 4), siendo la indicación de manometría la disfagia esofágica. El objetivo fue realizar un análisis descriptivo de dichos pacientes: edad al diagnóstico, pruebas complementarias, tumor primario, tratamiento realizado y supervivencia.

**Resultados:** En nuestra serie de casos, la edad media de los pacientes al diagnóstico fue de 69 años (42-85), la mitad de ellos varones. Los síntomas más frecuentes fueron la disfagia a sólidos y líquidos y la pérdida importante de peso. La causa de la pseudoacalasia fue: cáncer de páncreas que invadía cardias y cruras diafragmáticas, carcinoma indiferenciado pleomórfico mediastínico que infiltraba la pared esofágica, neoplasia de ovario con carcinomatosis peritoneal y síndrome paraneoplásico por cáncer renal. Fueron tratados con toxina botulínica (2), dilatación esofágica (1) y prótesis (1). Como pruebas complementarias se realizó manometría, gastroscopia y TC toracoabdominal en el 100%, ecoendoscopia en el 50% y estudio esofagogastroduodenal en el 50%. El patrón de acalasia más frecuente fue el tipo II (3 casos), siendo el otro acalasia tipo III. Tres de los pacientes fueron exitus con una supervivencia media desde el diagnóstico manométrico de acalasia de 1,5 años, permaneciendo viva la paciente con cáncer ovárico en el momento actual.



**Conclusiones:** Ante el diagnóstico reciente de acalasia, sobre todo si la disfagia es de rápida evolución y presenta síndrome general, es necesario descartar una neoplasia subyacente. No hay que limitarse a descartar patología en tórax o en unión esofagogástrica, ya que puede existir enfermedad a distancia e incluso tratarse de un síndrome paraneoplásico. Ante el hallazgo manométrico de acalasia y aunque la gastroscopia resulte normal, la realización de TC y/o USE precoz ayuda a descartar pseudoacalasia de origen maligno.