



## P-13 - GASTROENTEROANASTOMOSIS POR ECOENDOSCOPIA MEDIANTE PRÓTESIS DE APOSICIÓN LUMINAL HOT-AXIOS: ANÁLISIS DE SEGURIDAD Y EFECTIVIDAD

Álvaro Suárez Toribio, Rose Vallejo Vigo, Ignacio Caetano Barrera, Adalberto Rincón Gatica y Francisco José García Fernández

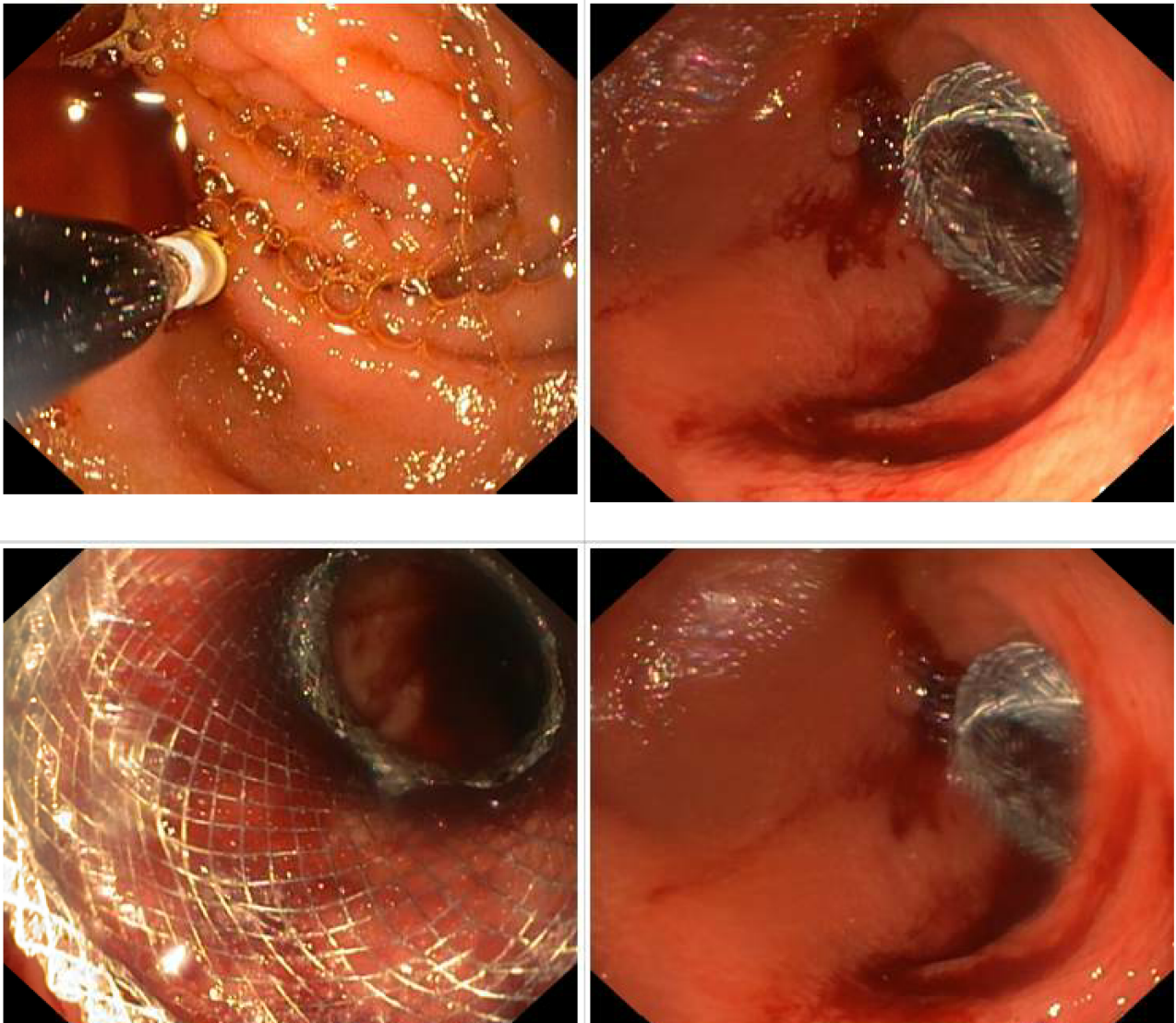
Aparato Digestivo, Hospital Universitario Virgen del Rocío, Sevilla.

### Resumen

**Introducción:** La gastroenteroanastomosis (GEA) endoscópica mediante prótesis de aposición luminal (PAL) Hot-Axios es una alternativa a la opción quirúrgica. Nuestro objetivo fue evaluar la tasa de éxito técnico, recuperación de la alimentación oral, incidencias de complicaciones y supervivencia.

**Métodos:** Estudio observacional, retrospectivo y unicéntrico de pacientes sometidos a GEA endoscópica para patología benigna y maligna. Se analizaron variables demográficas, clínicas y las relacionadas con el procedimiento (tasa de éxito y complicaciones). También se evaluó la estancia hospitalaria tras intervención, reintroducción de dieta oral, disfunción protésica y supervivencia.

**Resultados:** Se realizaron 18 GEA endoscópicas desde sept-2021 a sept-2023 por obstrucción del tránsito gastrointestinal. Edad media 63 (53-76), 55,6% hombres. Todos los procedimientos se realizaron bajo anestesia general e intubación orotraqueal. La mayoría por estenosis neoplásica maligna (89%), principalmente adenocarcinoma de páncreas (50%). En un 89% se colocó una prótesis de 10 × 20 mm. Se consiguió un éxito técnico del 100%, y en el 89% se consiguió la reintroducción de la dieta oral, que se realizó en los primeros 3 días. No hubo eventos inmediatos relevantes. Dos pacientes (11,1%) presentaron alguna complicación relacionada con la prótesis durante la evolución (una hemorragia y una migración), ninguna mortal y resueltas endoscópicamente. Un paciente requirió rescate quirúrgico por disfunción. Hubo una mediana de 7 (3-16) días de hospitalización tras la colocación, con una tasa de reingreso del 50%, ninguno relacionado con la prótesis. Durante el seguimiento, mediana de 53 (22-110) días, se produjo *exitus* en el 55,6% de pacientes, todos relacionados con su patología maligna.



**Conclusiones:** La GEA endoscópica mediante PAL es una técnica segura y poco invasiva que permite la alimentación oral precoz de los pacientes con obstrucción gastroduodenal benigna o maligna, como alternativa a la GEA quirúrgica.