



35 - PAPEL DE LA CÁPSULA ENDOSCÓPICA EN LA SOSPECHA DE CELIAQUÍA COMPLICADA

C. Albert-Antequera, M. Luján-Sanchis, I. Bort-Pérez, C. Boix-Clemente, E. Sánchez-Ramos, L. García-Llabata, A. Vallejo-Antolín, J.V. Gallego-Sánchez, J.D. Prieto-Climent, V. García-Lorenzo, I. Conde Amiel, J.M. Huguet-Malavés, P. Canelles-Gamir y J. Sempere García-Argüelles

Consortio Hospital General Universitario de Valencia.

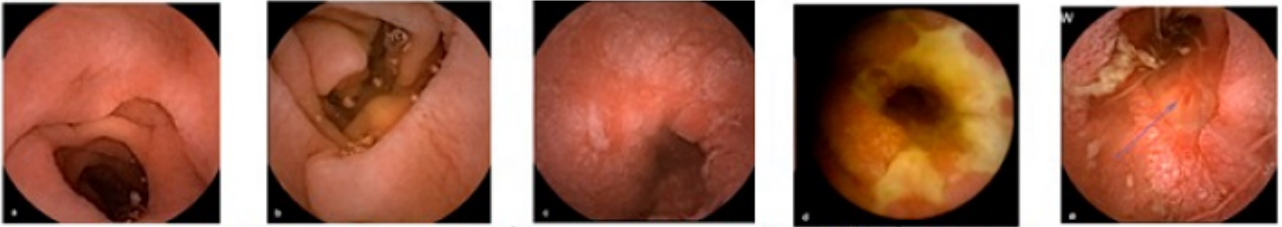
Resumen

Introducción: La cápsula endoscópica (CE) permite la visualización completa, directa y no invasiva de la mucosa del intestino delgado y se recomienda en el estudio de la enfermedad celíaca complicada (ECC).

Objetivos: Analizar la utilidad y seguridad de la CE en la sospecha de ECC.

Métodos: Estudio retrospectivo de las CE realizadas por ECC entre enero 2008 y agosto 2018 en nuestro centro. Se dividieron los pacientes en dos grupos según la sospecha en la solicitud: G1 por signos de alarma (SA) y G2 no respuesta a la dieta sin gluten (NR-DSG). Se excluyeron aquellos con seguimiento menor de 1 año o sin claro diagnóstico de EC.

Resultados: Se analizaron 38 pacientes, edad media 41 (30-48), 71% mujeres, 8 del G1 (21,1%) y 30 del G2 (78,9%). Antes de la CE presentaban: 18 ATG+ (47%); 19 HLA+ (50%), 2 HLA- (5%); biopsias: Marsh 0-2(6), 3A (16), 3B (7) y 3C (9); 21 clínica digestiva (55%), 8 ferropenia (21%), 8 ambas(21%), 1 ninguna y 2 sospecha de Crohn asociada. Según los criterios de Fasano y Catassi, 20 (52,6%) pacientes cumplían 4 de 5, 16 sin HLA (42,1%) 3 de 4 y 2(5,3%) eran HLA-. La gastroscopia previa a la CE mostró atrofia duodenal (D) en 17 (45%) y erosiones D en 1. Se realizó cápsula Patency en 16 (42%), siendo normales. No hubo complicaciones. Hubo hallazgos patológicos en 29 pacientes (76%) (tabla 1). No hubo diferencias significativas entre G1 y G2. La CE motivó la realización de más pruebas en 18 pacientes (47%): gastroscopia en 14(37%) con Marsh 0 (n = 3), 1 (n = 2), 2 (n = 2), 3A (n = 4), 3B (n = 2) y 3C (n = 1) y otras (enteroscopia, test de aliento de *Helicobacter pylori*-HP- y de intolerancias, estudio heces). Finalmente se diagnosticaron 4 EC refractarias tipo I (2G1- 1 asoció esprúe colágeno y 2 G2); 7 EC de G2 asociadas a otras enfermedades (tabla 2). Dos pacientes del G2 se diagnosticaron de infección por HP, descartándose EC. Se insistió en la DSG en 36 (95%), se retiró en 2 y se pautaron nuevos tratamientos en 8: hierro (1), azatioprina (2), erradicación HP (2), adalimumab (1), budesonida (1) y corticoides (1).



Figuras a y b: Signos de atrofia intestinal con disminución de las vellosidades, borde festoneado y áreas fisuradas.
Figuras c, d y e: erosiones y ulceraciones sobre mucosa atrófica desnuda y éstasis linfangiectásica.

P-35b.jpg

Conclusiones: La CE tiene una elevada rentabilidad diagnóstica en la sospecha de ECC tanto en NR-DSG como en SA. Es una técnica segura que modifica el manejo terapéutico de la mayoría de estos pacientes y ayuda a diagnosticar otras enteropatías asociadas.