



Gastroenterología y Hepatología



<https://www.elsevier.es/gastroenterologia>

4 - PAPEL DEL TEST INMUNOLÓGICO DE SANGRE OCULTA EN HECES EN EL PROCESO DIAGNÓSTICO DE PACIENTES CON ANEMIA FERROPÉNICA

G. Hernández Mesa¹, D. Morales Arraez¹, C. Amaral González¹, G. García Rayado², G. Hijos Mallada², N. Fernández Fernández³, L. de Castro Parga⁴, M.V. Álvarez-Sánchez⁵, C. Olano⁶, D. Rodríguez-Alcalde⁷, I. Alonso Abreu¹, M. Carrillo Palau¹ y E. Quintero¹

¹Servicio de Gastroenterología, Hospital Universitario de Canarias, Tenerife. ²Hospital Clínico Universitario de Zaragoza. ³Hospital Alvaro Cunqueiro, Vigo. ⁴Complejo Hospitalario Universitario de Vigo. ⁵Complejo Hospitalario Universitario de Pontevedra. ⁶Clínica de Gastroenterología, Facultad de Medicina, Montevideo (Uruguay). ⁷Hospital Universitario de Móstoles.

Resumen

Introducción: La gastroscopia (GAS) y colonoscopia (COL) se indican simultáneamente en el diagnóstico de pacientes con anemia ferropénica (AF), pero su rendimiento es controvertido.

Objetivos: Analizar si el test inmunológico fecal (FIT) permite discriminar entre lesiones significativas altas (LSA) o colónicas (LSC) en el manejo del paciente con AF.

Métodos: Estudio multicéntrico, prospectivo (2016-2019). Se evaluaron 576 pacientes con AF (edad $69,9 \pm 12,6$ años y Hb $9,5 \pm 1,4$ g/dl). Criterios de inclusión: Hb $\leq 11,9$ g/dl hombres y $\leq 10,9$ g/dl mujeres, ferritina ≤ 30 g/dl e IST $\leq 16\%$. Criterios de exclusión: edad < 18 años, GAS/COL previa, hemorragia, EII, cáncer, cirugía GI o negativa a participar. Se recogieron datos demográficos, analíticos, comorbilidad y tratamiento. Se solicitó FIT (positivo ≥ 10 Hb $\mu\text{g/g}$ heces), biopsias gastroduodenales y serología celíaca. Se definió LSA si: cáncer, lesión vascular, pólipo ≥ 1 cm, celiacía, esofagitis C/D, erosiones, *H. pylori* (+), atrofia pangástrica, EII o úlcera. Se definió LSC si: cáncer colorrectal (CCR), pólipo ≥ 1 cm, angiodisplasia, EII o colitis. Se calculó la precisión diagnóstica del FIT mediante curvas ROC.

Resultados: 354 (61,4%) pacientes presentaron ≥ 1 LSA: *H. pylori* (n = 153), atrofia pangástrica (n = 96), lesión vascular (n = 37), pólipo ≥ 1 cm (n = 25), cáncer (n = 19). Presentaron LSC 185 (32,1%) pacientes: CCR (n = 71), adenoma avanzado (n = 55), angiodisplasia (n = 50). El FIT mostró una buena precisión diagnóstica para CCR y LSC, con VPN de 96,4% y 84,2%, Sensibilidad 84,5% y 74,5% y AUC 0,73 y 0,72, respectivamente. *H. pylori* fue la única causa de LSA en 121 (34,1%) pacientes, independientemente del valor del FIT. La determinación simultánea de FIT y *H. pylori* hubiera evitado 106 (18%) GAS y 272 (47,2%) COL, acorde al algoritmo diagnóstico propuesto (fig.).

1.1

	FIT (+) n=256	FIT (-) n=320	P
LSA (n=354)	158	196	0,852
<i>H. pylori</i> (n=153)	71	82	0,179
LSC (n=185)	137	48	<0,001
LSA+LSC (n= 96)	77	19	<0,001
<i>H. pylori</i> (n=53)	45	8	0,2

1.2

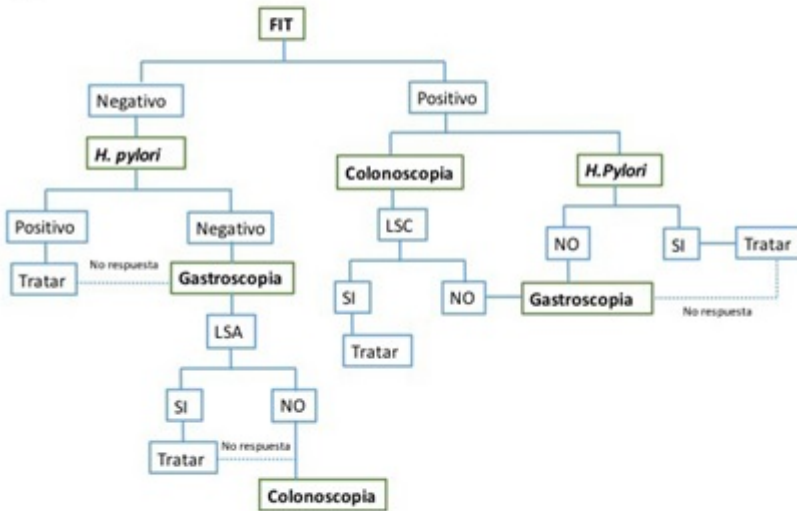


Figura. LSA, LSC y lesiones dobles acorde al valor del FIT (1.1). Algoritmo diagnóstico del pacientes con AF tras incorporación de la determinación del FIT y *H.pylori* (1.2).

Conclusiones: Estos datos sugieren que la inclusión del FIT y analítica para *H. pylori* en el algoritmo diagnóstico de la AF permitirían ahorrar hasta un tercio de las endoscopias.