



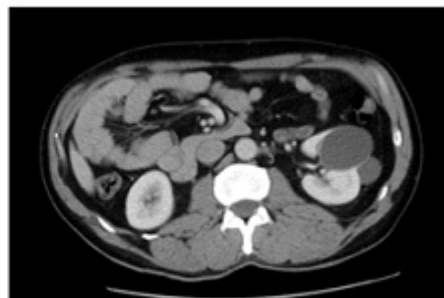
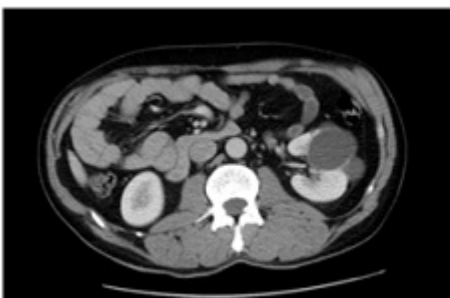
## 21 - REMOLINOS QUE PUEDEN LLEVARTE A LA MUERTE

A.B. Soria Iglesias, I.M. Martín Rol, L.C. Montero López, M. Palma Fernández, B. Ramos Guzmán y G. Martín Gómez

### Resumen

**Descripción del caso:** Varón, 48 años. Antecedentes personales: esófago de Barrett. Hernia de hiato. Hábitos tóxicos: fumador 10 cigarrillos/día, consumidor ocasional de cocaína. Alergia a Primperan. Refiere dolor abdominal focalizado a nivel epigástrico, no irradiado, inicio súbito, acompañado de intensos vómitos postprandiales. Ayer consumió cocaína.

**Exploración y pruebas complementarias:** Mal estado general. Palidez cutánea. Sudoración profusa. TA 136/87, FC 52, SatO<sub>2</sub> 100%. En abdomen defensa importante a la palpación a nivel epigástrico, resto normal. Analítica: Leucocitosis con neutrofilia, resto normal. Coagulación, bioquímica, electrocardiograma, radiografía tórax y abdomen dentro de la normalidad. Tóxicos orina: positivo a cocaína y THC. TAC abdominal: Distribución de las asas yeyunales, localizadas en hipocondrio y vacío derecho, apreciándose el signo del remolino en los vasos mesentéricos, sin defectos de repleción ni engrosamientos murales de las asas intestinales ni líquido libre intraabdominal, resto normal.



**Juicio clínico:** Isquemia mesentérica transitoria por volvulación de asas de delgado.

**Diagnóstico diferencial:** Aneurisma disecante de aorta abdominal. Cetoacidosis diabética. Cólico biliar. Enfermedad coronaria. Gastroenteritis aguda. Isquemia mesentérica. Obstrucción intestinal. Neumonía/neumotórax. Pancreatitis aguda. Perforación de víscera hueca. Úlcera péptica.

**Evolución:** Pasa a cargo de Cirugía Digestiva, realizando, laparotomía exploradora: rotación parcial de asas de delgado hacia hemiabdomen derecho con signos de ingurgitación venosa en vasos mesentéricos terminales que condicionan coloración azulada de las asas, procediendo a la desvolvulación con recuperación de la coloración de las asas.

**Comentario final:** Dada las características personales del paciente (joven consumidor de tóxicos) el grado de sospecha de isquemia mesentérica, es elevado ante un dolor abdominal no filiado. El “signo del remolino”, presente en el TAC, es poco común y altamente sugestivo de vólvulo intestinal, tratándose de una emergencia quirúrgica potencialmente mortal.

**Palabras clave:** Dolor abdominal. Cocaína. Signo del remolino.