



## P-286 - ADENOMATOSIS HEPÁTICA MÚLTIPLE: Una enfermedad de tratamiento controvertido

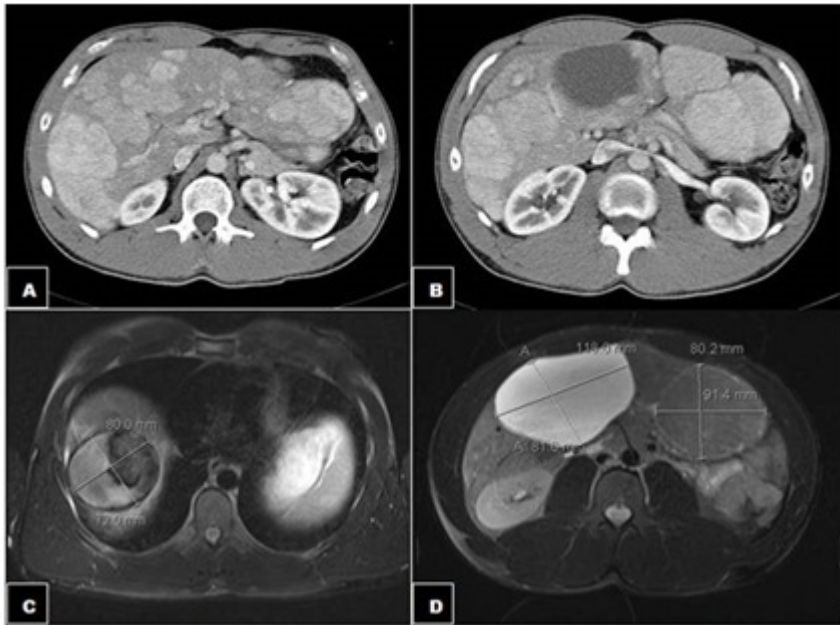
N. Ballester Pla, Á. Sala Hernández, E.F. Lucas Mera, E. Pareja Ibars, Á. Moya Herraiz y R. López Andújar

Hospital Universitario La Fe, Valencia.

### Resumen

**Objetivos:** La adenomatosis hepática es una enfermedad rara definida por Flejou, en 1985, estableciendo arbitrariamente en 10 el número de lesiones adenomatosas para diagnosticar esta entidad. Aunque de etiología incierta, se ha asociado a malformaciones o anomalías vasculares. Generalmente asienta sobre hígado sano y los pacientes suelen estar asintomáticos, siendo el diagnóstico casual en la mayor parte de los casos o secundario a una hemorragia (intraperitoneal o intratumoral). El tratamiento de esta entidad es controvertido; entre las opciones terapéuticas se plantea la posibilidad de seguimiento clínico, resección hepática, y el trasplante hepático (TH). Aportamos un caso clínico de adenomatosis hepática en un varón joven, con historia previa de toma de anabolizantes esteroideos, analizando sus posibles posibilidades en el manejo y tratamiento, que sigue siendo controvertido.

**Caso clínico:** Presentamos el caso de un varón de 25 años, sin antecedentes médicos de interés, tomador habitual de esteroides anabolizantes, que acude a Urgencias por cuadro de dolor abdominal epogástrico de inicio brusco. A la inspección el paciente se muestra pálido, sudoroso, taquicárdico e hipotenso. A la exploración el abdomen es doloroso a la palpación con signos de irritación peritoneal. Analíticamente destaca un aumento de transaminasas (AST: 234 UI/L, ALT: 136 UI/L, GGT: 97 UI/L) y discreta leucocitosis (13.000 leucocitos), sin alteración de la serie roja ni de la coagulación. Los estudios de imagen con Ecografía y TAC ponen en evidencia la presencia de múltiples lesiones hipervasculares, las de mayor tamaño en: S IVb de 11 × 12 × 8,5 cm, S V/VI de 11 × 8,1 cm (ambas con comportamiento hemorrágico) y entre S VII/VIII de 8,2 × 7,2 cm, S III de 9 × 8 cm, S VII de 4 × 3 cm; destacan múltiples lesiones sólidas de menor tamaño en el resto del parénquima. Los valores de alfafetoproteína están dentro de la normalidad (fig.). Tras ceder el cuadro agudo, el paciente se recupera favorablemente. Ante la imposibilidad de resección de las lesiones, se propone al paciente la posibilidad de trasplante hepático, opción que rechaza, por lo que actualmente sigue control en nuestras consultas, habiendo presentado una disminución de tamaño de las lesiones con componente hemorrágico y con valores de alfafetoproteína dentro del rango de la normalidad.



**Discusión:** Dado que no es posible resecaar todas las lesiones excepto con el TH, las lesiones sintomáticas accesibles a cirugía o con riesgo de sangrado deben ser resecadas, aunque otras modalidades de tratamiento, tales como la embolización y la radiofrecuencia, pueden ser complementos útiles en casos seleccionados. La única solución definitiva es el TH, sin embargo el beneficio del trasplante para prevenir el sangrado o la degeneración maligna en estos pacientes jóvenes debe equilibrarse con el riesgo potencial que supone un TH, por lo que esta opción se recomienda ante la transformación maligna de algún adenoma, poco frecuente pero factible, y en pacientes muy sintomáticos con tumores múltiples irresecables.