



P-312 - RESECCIÓN ANTERIOR BAJA, DEHISCENCIA Y SOLUCIÓN ENDOSCÓPICA

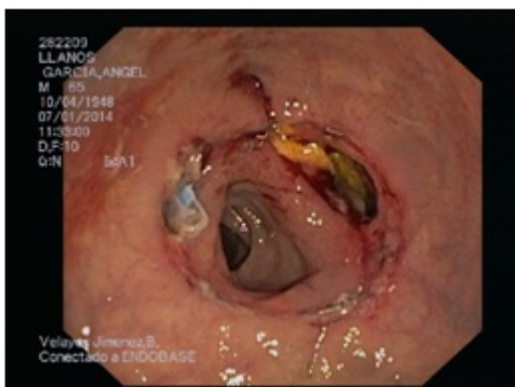
C.M. Abril Vega¹, J. Herreros Rodríguez¹, J.R. Gómez López¹, H. Núñez del Barrio¹, M. Pérez Miranda², L. Fernández-Salazar¹, A. Romero de Diego¹ y J.P. Beltrán de Heredia Rentería¹

¹Hospital Clínico Universitario de Valladolid, Valladolid. ²Hospital Universitario Río Hortega, Valladolid.

Resumen

Objetivos: La dehiscencia anastomótica sigue siendo un enemigo temido en cualquier cirugía, pero entraña mayor peligro en el cáncer de recto, por las implicaciones para el paciente, fundamentalmente, y para el cirujano, que se enfrenta a una compleja solución, no siempre con el final deseado. Queremos compartir el tratamiento de una dehiscencia anastomótica peculiar por su rareza, de una forma satisfactoria, a través de un abordaje endoscópico.

Caso clínico: Paciente de 65 años de edad, IMC 28, HTA, cardiopatía isquémica, arteriopatía periférica, FA en tratamiento con sintrom, que presentaba un adenocarcinoma de recto a 13 cm de margen anal, (pT3N0M0) realizándose una resección anterior baja laparoscópica con comprobación de estanqueidad, sin ileostomía de protección, por lo que dejamos drenaje aspirativo en pelvis. A las 48h presenta abdomen agudo, realizando laparoscopia que muestra peritonitis purulenta, sin evidencia de dehiscencia (test de aire, povidona yodada negativos) por lo que se realiza lavado e ileostomía de protección sobre varilla. Postoperatorio con íleo paralítico y posteriormente insuficiencia renal secundario a deshidratación por ileostomía. Ante la salida de contenido purulento por drenaje se realiza endoscopia asomando el drenaje a través de la anastomosis. Se retira progresivamente el drenaje hasta su extracción, a nivel ambulatorio, dada la evolución clínica satisfactoria. Realizamos nueva endoscopia a las 2 semanas, observando dos orificios fistulosos. Se solicita RM para descartar colección pélvica, y se practica endoscopia con lavado a través de orificios y cierre con clips. A las 4 semanas se revisa comprobando cierre de ambos orificios, por lo que procedemos al cierre de ileostomía de protección. En la actualidad, se encuentra asintomático en revisión en consulta. No fue realizado tratamiento QT por comorbilidades del paciente (cardiopatía isquémica, arteriopatía periférica).



Discusión: La ileostomía de protección permite un manejo más seguro de las complicaciones de la anastomosis colorrectal. Una vez comprobada la ausencia de absceso pélvico, el cierre endoscópico de la fístula ha resultado, en nuestro caso, ser la solución de una complicación que en muchos casos acaba con un estoma definitivo.