



Cirugía Española

www.elsevier.es/cirugia



P-022 - CARCINOMA DE GLÁNDULA PARATIROIDES: REVISIÓN BIBLIOGRÁFICA A PROPÓSITO DE UN CASO

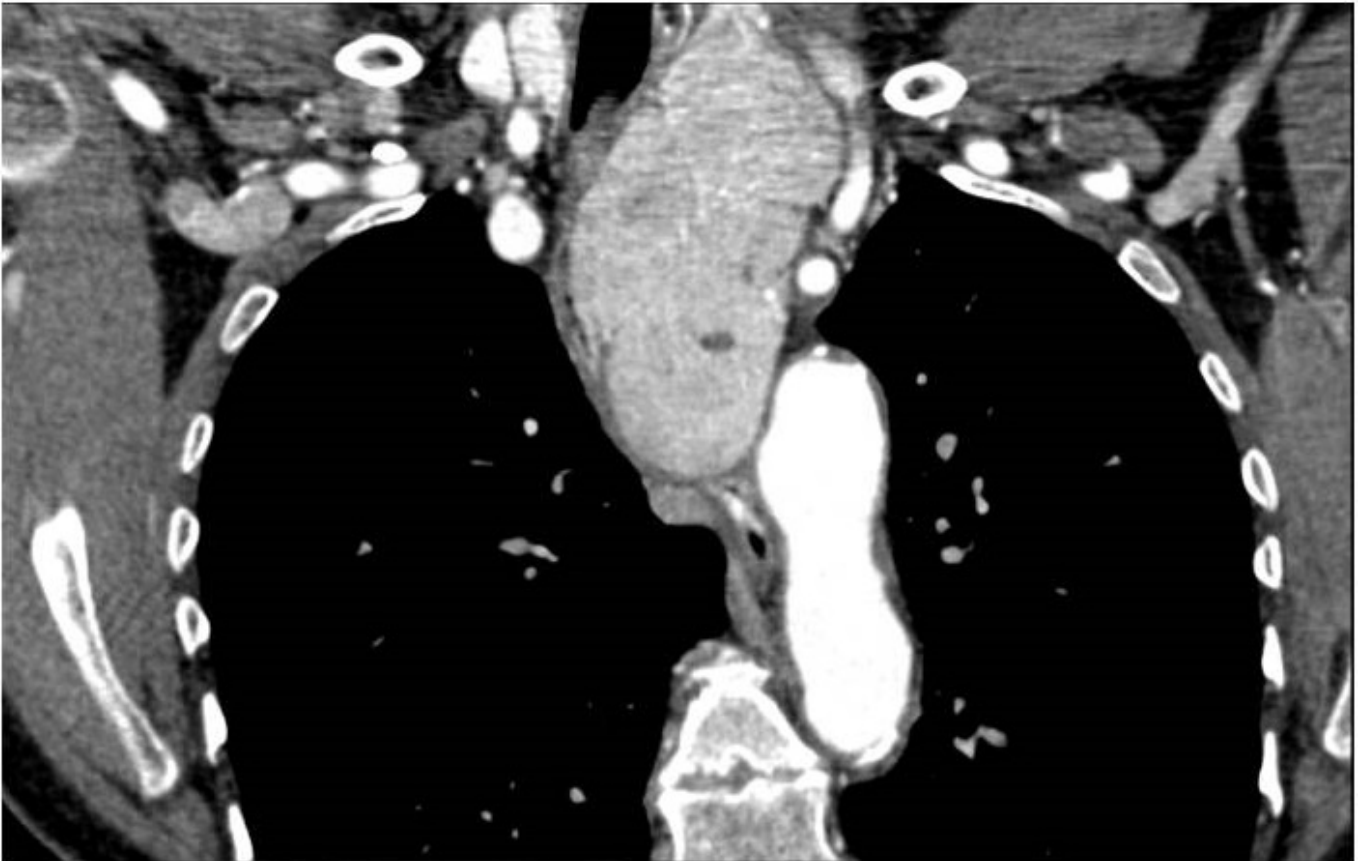
Pastor Bonel, Tania; Arana Iñiguez, Íñigo; Ariño, Itziar; Iraola, María; Gallego, Lander; Carballo, Laura; Bollo Arocena, Elisabeth

Hospital Donostia, San Sebastián.

Resumen

Introducción: El carcinoma de glándula paratiroides es una entidad muy poco prevalente pero es imprescindible su sospecha clínica para un correcto manejo quirúrgico y posterior evolución.

Caso clínico: Presentamos a una mujer de 72 años que como único antecedente padece de asma. Consulta por síndrome constitucional de un año de evolución, tos persistente y dolor cervical progresivo, sin disfagia ni disfonía. A la palpación cervical se aprecia una tumoración de 3 cm en el lado izquierdo que se moviliza con la deglución. Se completa estudio con analítica objetivándose calcemia de 15,6 mg/dl y valores de PTH que alcanzan los 2.049 pg/ml. Se verifica correcta función renal. Se realiza ecografía, TC y gammagrafía que coinciden en el diagnóstico de un nódulo cervical izquierdo de 36,4 × 26 mm (LL × AP) que dado el contexto de hiperclacemia e hiperparatiroidismo se interpreta como probable carcinoma de paratiroides. Se decide intervención quirúrgica llevándose a cabo resección en bloque (paratiroidectomía izquierda con hemitiroidectomía ipsilateral y vaciamiento central cervical) y extirpación del NLR (nervio laríngeo recurrente) incluido en la masa, objetivándose un claro descenso de la PTH postoperatoria (16 pg/ml). La anatomía patológica confirmó el diagnóstico de carcinoma de paratiroides sin invasión vascular, perineural ni linfática. La paciente, debido a la exéresis del NLR, ha requerido logopedia e inyecciones intracordales de grasa autóloga en dos ocasiones. Actualmente en seguimiento estrecho, manteniéndose asintomática y con los valores de calcio y PTH en rango de normalidad.



Discusión: El carcinoma de paratiroides es una entidad de baja prevalencia, y a pesar de su elevada tasa de recurrencias, el pronóstico a largo plazo es favorable. La resección en bloque es su tratamiento de elección (paratiroidectomía con hemitiroidectomía ipsilateral, no existiendo consenso en lo que respecta al vaciamiento central). Debido a ello, es importante la sospecha diagnóstica para poder planear el tratamiento más adecuado. Destacar la importancia del seguimiento a largo plazo, no sólo debido a la alta tasa de recurrencia (23-51%) y de metástasis a distancia, sino a la morbilidad que supone la hipercalcemia, que es lo que verdaderamente compromete la calidad de vida y supervivencia de los pacientes.