



# Cirugía Española

[www.elsevier.es/cirugia](http://www.elsevier.es/cirugia)



## V-065 - SÍNDROME DE WILKIE O PINZA AORTOMESENTÉRICA

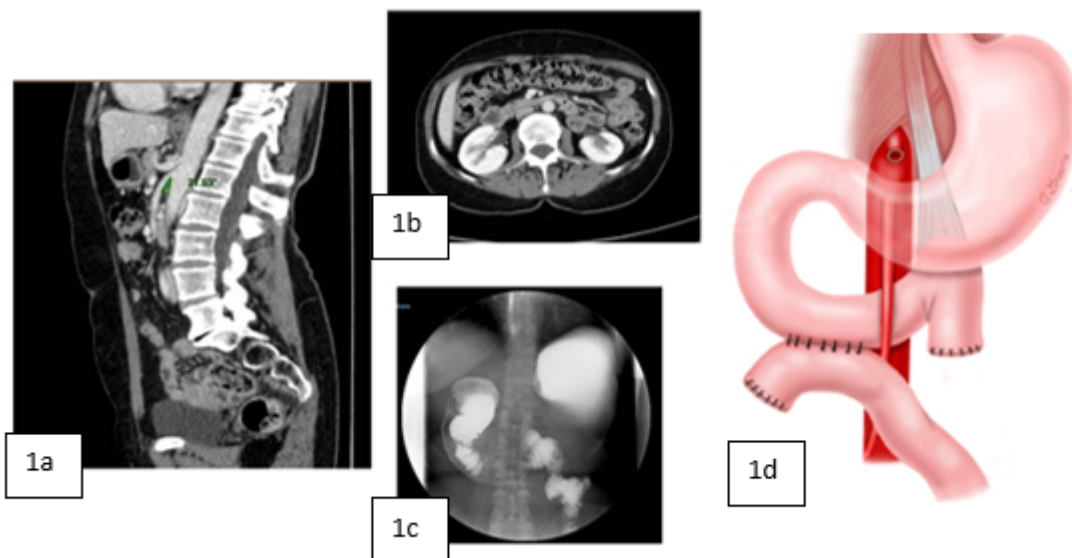
*Pérez Reyes, María; Moreno Ruiz, Francisco Javier; Sánchez Segura, José; Montiel Casado, María Custodia; Rodríguez Cañete, Alberto; Fernández Aguilar, José Luis; Santoyo Santoyo, Julio*

*Hospital Regional Universitario Carlos Haya, Málaga.*

### Resumen

**Introducción:** El síndrome de Wilkie, también denominado síndrome de arteria mesentérica superior, pinza aortomesentérica, síndrome de Wilkie, obstrucción duodenal arteriomesentérica e íleo duodenal crónico, consiste en una compresión de la tercera porción duodenal por estrechez del espacio entre arteria mesentérica superior (AMS) y aorta. La incidencia oscila entre 0,0013-0,3%.

**Caso clínico:** Presentamos un vídeo de una mujer 58 años sin antecedentes médicos de interés, y con antecedentes quirúrgicos de apendicectomía. Es derivada desde digestivo por vómitos que le impiden comer, con pérdida de peso secundaria (10 kg último año) de inicio hace 3 años, asociado a epigastralgia que le alivia al vomitar. Se realiza endoscopia digestiva alta donde se observa abundante cantidad de líquido en estómago, con mucosa de cuerpo-antro eritematosa. Se toman biopsias, que no muestran alteraciones. En la entero-resonancia magnética presenta cierta dilatación de duodeno en las primeras porciones, con imagen posterior que puede sugerir la existencia de un síndrome de pinza aortomesentérico. En el TC abdominal (fig. a, b) se ve marcada disminución del ángulo entre arteria mesentérica superior y la aorta, siendo de 21º con aparente compresión duodenal, por otro lado, disminución de la grasa intra y extra abdominal, hallazgos compatibles con síndrome de Wilkie. En el tránsito esofagogastroduodenal (EGD) (fig. c) se observa distensión gástrica con retención de líquido y bulbo y marco duodenal distendidos, pero con buen paso de bario al yeyuno. Ante la sospecha de pinza aortomesentérica y el fracaso de manejo médico tras un año en seguimiento por nutrición, con soporte nutricional enteral con batidos hiperproteicos, y no conseguir mejoría clínica ni aumento de peso, se indicó cirugía programada. El abordaje fue laparoscópico. Se liberaron las adherencias de epiplón a sigma y fosa iliaca derecha, por los antecedentes de apendicectomía. Se prosiguió a realizar maniobra de Kocher duodenal y exposición de la vena cava inferior. Identificamos el primer asa de yeyuno. Posteriormente se realizó anastomosis duodeno-yeyunal latero-lateral mecánica con endograpadora endopath de carga azul. Se cerró en acceso de endograpadora con sutura continua de V-lock barbada. Luego seccionamos el asa yeyunal proximal, hasta su origen en el ligamento de Treitz (fig. d). El postoperatorio fue favorable, siendo dada de alta el 4º día, sin náuseas ni vómitos y con tolerancia correcta. Durante el seguimiento, a los seis meses, presentaba ganancia de peso y continuaba con adecuada ingesta sin vómitos.



**Discusión:** El ángulo normal entre AMS y aorta es de 38-65° y la distancia entre AMS y aorta, 10-28 mm. Estos valores se correlacionan con el índice de masa corporal. En el síndrome de Wilkie, el ángulo AMS-aorta es menor a 25° y la distancia AMS-aorta es menor a 8 mm, debido a pérdida de la almohadilla de la grasa mesentérica por trastornos médicos, psicológicos (anorexia nerviosa) o quirúrgicos (cirugía bariátrica, cirugía de columna de escoliosis, esofagectomía). El manejo inicial es conservador con enfoque multidisciplinar, apoyo nutricional, corrección de las anomalías electrolíticas y descompresión gastrointestinal para aliviar los síntomas obstructivos y revertir los factores desencadenantes. Si éste fracasa, está indicada la intervención quirúrgica. En adultos con síntomas crónicos tienen menos posibilidad de resolverse con tratamiento conservador.