



Cirugía Española

www.elsevier.es/cirugia



P-085 - GASTRECTOMÍA POLAR SUPERIOR CON TÉCNICA ANTIRREFLUJO: CASO CLÍNICO

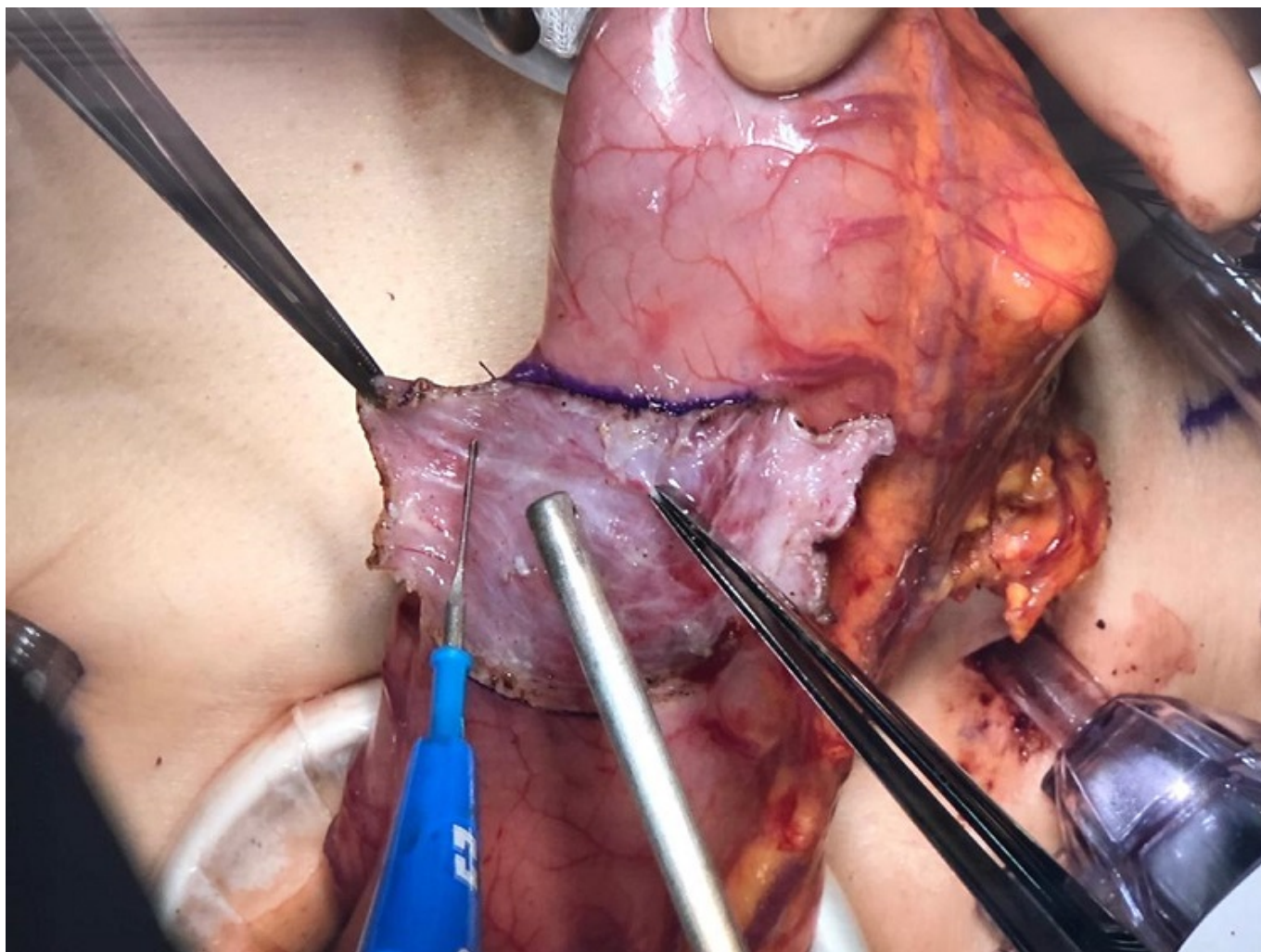
Navío Seller, Ana; Jiménez Rosellón, Raquel; Bruna Esteban, Marcos; Vaqué Urbaneja, Javier; Mingol Navarro, Fernando; García-Granero Ximénez, Eduardo

Hospital Universitario y Politécnico La Fe, Valencia.

Resumen

Introducción: La gastrectomía polar superior sigue siendo una alternativa quirúrgica aceptada para los tumores gástricos proximales, aunque este abordaje tiene tasas más altas de reflujo gastroesofágico ya que desaparece el mecanismo valvular del cardias. Por lo tanto, se necesita una técnica adicional para evitar su presencia. Ésta es una descripción de la técnica quirúrgica y los resultados a corto plazo de la gastrectomía polar superior asociada a la técnica antirreflujo descrita por Kamikawa en una paciente con cáncer gástrico proximal.

Caso clínico: Mujer de 55 años sin antecedentes médicos relevantes, diagnosticada de adenocarcinoma gástrico difuso con células en anillo de sello con una extensión en longitudinal de 3 cm, desde la unión esofagogástrica hasta la región subcardial (cT3 N1 M0). Después de la presentación en comité multidisciplinario, la paciente se sometió a quimioterapia perioperatoria según el esquema FLOT-4, presentando una respuesta clínica parcial. Se sometió a intervención quirúrgica 6 semanas después de finalizar la quimioterapia, realizándose una gastrectomía polar superior laparoscópica con resección extendida, incluyendo 3-4 cm de esófago distal, linfadenectomía D1+ y territorios ganglionares periesofágicos 110 y 111. Una vez finalizado el tiempo exerético por vía laparoscópica se procedió a realizar una laparotomía de asistencia para exteriorizar la pieza de resección. Tras esto, se procedió a la infiltración de la submucosa con suero salino a nivel craneal del estómago remanente y posterior disección de 2 flaps seromusculares (fig.). A continuación, se realizó la apertura de la mucosa gástrica en la parte más caudal de dichos flaps, confeccionando una anastomosis esófago-gástrica término-lateral manual con 2 suturas continuas V-lock 3/0. Finalmente, ambos flaps seromusculares creados previamente se suturaron cubriendo el esófago y la anastomosis esófago-gástrica con intención antirreflujo. La paciente presentó un curso postoperatorio correcto con buena tolerancia a la reintroducción de la ingesta oral, sin clínica de disfagia, pirosis, ni vómitos, siendo dada de alta al noveno día postoperatorio. El tránsito baritado postoperatorio no mostró regurgitación ni fuga del contraste. El estudio anatomopatológico fue pT3N1 (2/17), confirmándose los márgenes de resección libres de tumor.



Discusión: La técnica descrita es factible y reproducible, permitiendo conseguir unos resultados oncológicos correctos, evitando la realización de una gastrectomía total y mejorando los problemas de reflujo gastroesofágico derivados de la gastrectomía polar superior.