



Cirugía Española

www.elsevier.es/cirugia



P-091 - HERNIA DIAFRAGMÁTICA IZQUIERDA TRAS ESOFAGOGASTRECTOMÍA Y COLOPLASTIA CERVICAL

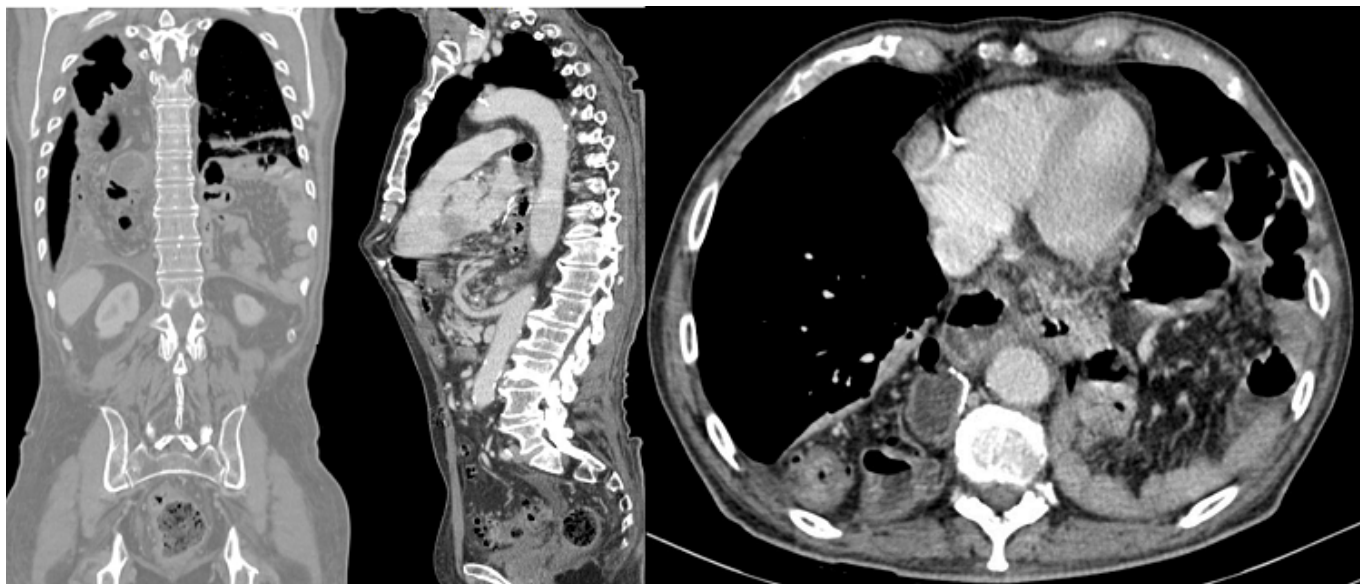
Sevila Micó, Silvia; Ruíz López, Joaquín; Felipe Campo Betancourth, Carlos; Llopis Torremocha, Clara; Carbonell Morote, Silvia; Gracia Alegría, Ester; Ruiz de la Cuesta Tapia, Emilio; Ramia Ángel, José Manuel

Hospital General Universitario, Alicante.

Resumen

Introducción: La hernia diafragmática tras esofagectomía es una complicación poco frecuente que raramente se sospecha. En el 15% su hallazgo es incidental pero puede debutar como complicación grave y requerir cirugía urgente. Su incidencia es mayor en la esofagectomía mínimamente invasiva. El tratamiento tras su diagnóstico debe ser siempre quirúrgico.

Caso clínico: Varón de 73 años intervenido hace un año de esofagogastrectomía y coloplastia de colon derecho por adenocarcinoma esofágico con extensión gástrica tras neoadyuvancia. El postoperatorio transcurrió sin incidencias. Durante el seguimiento oncológico no se detectó recidiva tumoral. El paciente comienza con cuadros de molestias abdominales difusas con crisis suboclusivas y sensación disneica. Se realizó un TAC donde se objetivó gran hernia diafragmática izquierda que contenía prácticamente la totalidad de asas de intestino delgado en el hemitórax izquierdo. El hemitórax derecho contenía la coloplastia. Se intervino de forma programada realizando abordaje por vía laparoscópica, se apreció voluminosa hernia diafragmática izquierda que comunicaba con la cavidad torácica la cual, contenía la totalidad del intestino delgado. Se realizó reducción del contenido, liberando las adherencias torácicas y se procedió al cierre de pilares realizando hiatoplastia con malla. Presentó buena evolución postoperatoria.



Discusión: La aparición de una hernia diafragmática es una complicación de la esofagectomía con muy baja incidencia, siendo aún más rara su aparición tras esofagogastrectomía. Su diagnóstico obliga a la reparación de la misma para evitar complicaciones potencialmente graves.