



Cirugía Española

www.elsevier.es/cirugia



P-099 - INTERPOSICIÓN YEYUNAL EN SENTIDO ANTIPERISTÁLTICO: PROPUESTA DE TÉCNICA QUIRÚRGICA COMO TRATAMIENTO DEL SÍNDROME DE DUMPING GRAVE TRAS GASTRECTOMÍA TOTAL Y RECONSTRUCCIÓN EN Y DE ROUX

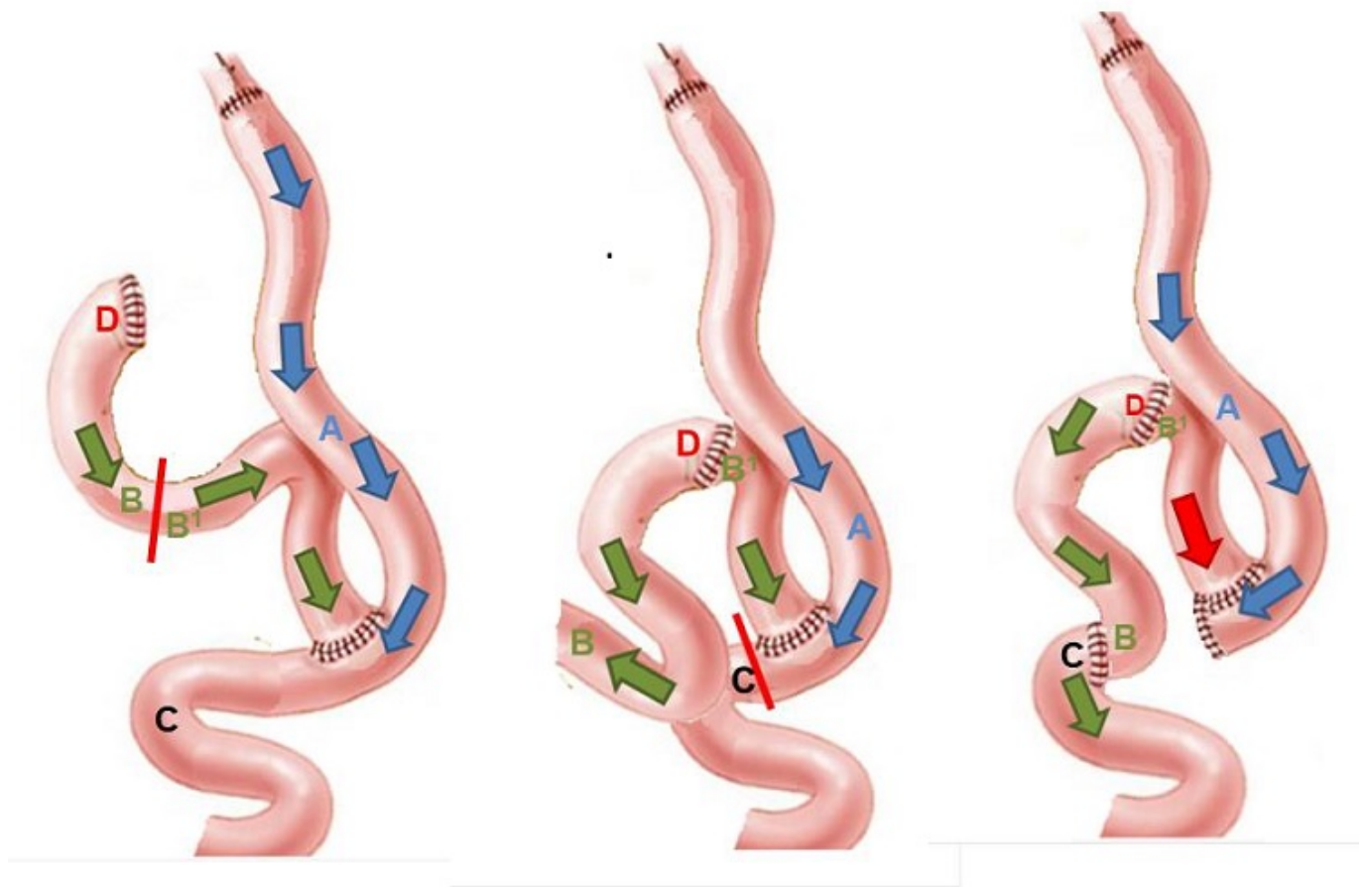
Murillo Rossell, Jose Ramón; Fernández Fernández, Clara; Carmona Gómez, Victoria; González Martín, Rosa; Lechuga Alonso, Isabel; Rodríguez Cuéllar, Elías; de la Cruz Vigo, Felipe

Hospital Universitario 12 de Octubre, Madrid.

Resumen

Introducción: El síndrome de Dumping (SD) esta englobado dentro los síndromes posgastrectomía. Puede ser precoz o tardío y se caracteriza por un conjunto de síntomas postprandiales vasomotores y gastrointestinales resultantes del vaciamiento acelerado de contenido gástrico hipertónico en el intestino delgado, hipovolemia secundaria a la redistribución de líquidos orgánicos para mantener la isotonicidad del bolo alimenticio, liberación de sustancias vasoactivas e hipoglucemia por hiperinsulinismo endógeno. La sospecha es clínica y para su diagnóstico existen algoritmos basados en la medición de parámetros clínicos y bioquímicos tras un test de SOG. Su incidencia puede llegar hasta un 10% del total de pacientes sometidos a cirugía gástrica. La mayoría presentarán síntomas leves que suelen mejorar o desaparecer al cabo de un tiempo ya sea de manera espontanea o con recomendaciones higiénico-dietéticas. Otro grupo de pacientes precisarán de tratamiento médico farmacológico para paliar los síntomas. Los más utilizados son la acarbosa, enzimas pancreáticas, análogos de la GLP-1 (liraglutida) y análogos de la somatostatina (octreóctido). Aproximadamente un 1% de los pacientes presentarán síntomas graves que pueden llegar a generar incapacidad permanente o ser persistentes tras un año de la cirugía a pesar de tratamiento médico. La cirugía puede llegar a ser necesaria en estos pacientes.

Caso clínico: Mujer de 40 años con historia de cáncer gástrico de células en anillo de sello a la que se le realiza una gastrectomía total con reconstrucción en Y de Roux. A partir del 2º mes postoperatorio comienza con sintomatología propia de Dumping tanto precoz como tardío con hipoglucemias graves incapacitantes (bajadas drásticas de glucosa en muy poco espacio de tiempo), con pérdidas del conocimiento lo que la incapacita laboralmente. También presenta cuadro de diarrea posgastrectomía (esteatorrea) e Insuficiencia pancreática. Los síntomas persisten a los 3 años de la cirugía a pesar de múltiples líneas de tratamiento farmacológico llegando a ser necesario la utilización de un glucómetro implantado. A continuación presentamos nuestra propuesta de técnica quirúrgica de conversión anatómica mediante el desmontaje del Y de Roux y la interposición de un segmento yeyunal en sentido antiperistáltico. Se describen los pasos principales acompañados de ilustraciones esquemáticas de la técnica: 1. Sección del asa biliopancreática a 15 cm del pie de asa. 2. Anastomosis del cabo distal del asa biliopancreática al muñón duodenal. 3. Sección del asa común inmediatamente distal al pie de asa. 4. Interposición de segmento de asa yeyunal en sentido antiperistáltico. 5. Anastomosis del cabo distal del asa biliopancreática al asa común.



Copyrights apply

Discusión: No existe en la actualidad una técnica quirúrgica estandarizada para el manejo del SD. La mayoría de ellas intentan reconstruir la anatomía digestiva basal del paciente y los resultados son dispares. En nuestro caso la evolución tras un año de la reintervención ha sido la siguiente: evolución postoperatoria complicada con ITU y neumonía nosocomial (20 días de ingreso). Seguimiento en conjunto con endocrinología para ajuste nutricional. Mejoría de hipoglucemias con cierta persistencia de Dumping precoz pero de intensidad leve. Necesidad de octreóctido SC cada 21 días al alta.