



Cirugía Española

www.elsevier.es/cirugia



P-100 - INVAGINACIÓN DEL ASA COMÚN TRAS RECONSTRUCCIÓN EN Y-DE-ROUX: UNA COMPLICACIÓN POCO FRECUENTE TRAS CIRUGÍA GÁSTRICA

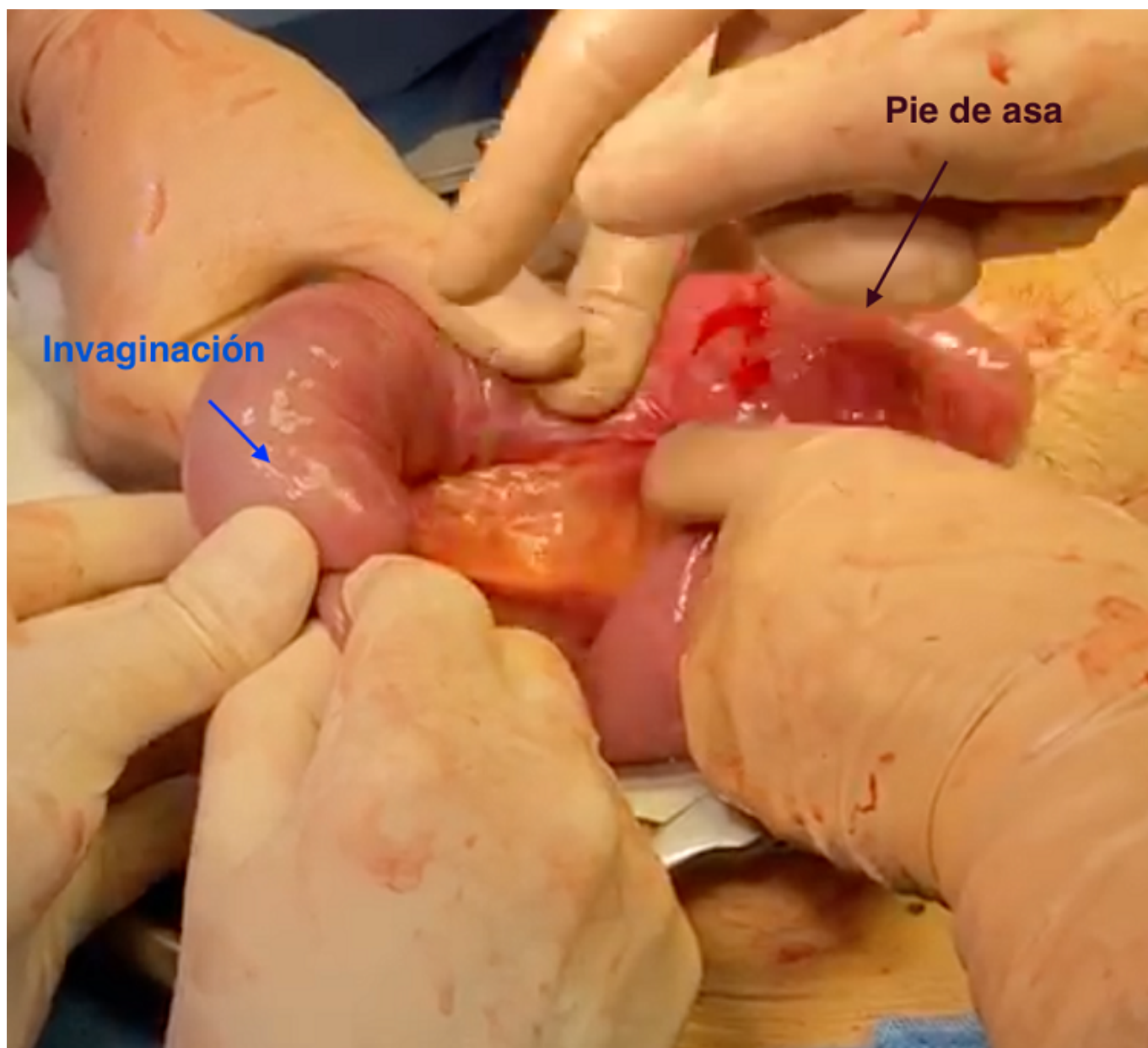
Cornejo Jurado, Isabel; Lorence Tomé, Irene; Retamar Gentil, Marina; Naranjo Fernández, Juan Ramón; Reguera Rosal, Julio; Oliva Mompeán, Fernando; López Ruíz, Jose Antonio

Hospital Universitario Virgen Macarena, Sevilla.

Resumen

Introducción: La invaginación intestinal es una complicación poco frecuente tras una reconstrucción en Y-de-Roux en el contexto de una cirugía gástrica. La etiología no está clara pero parece ser que la teoría más aceptada es la aparición de desórdenes motores al seccionar el intestino delgado a nivel duodeno-yeyunal, con desarrollo de estímulos motores ectópicos en el asa alimentaria. El diagnóstico es clínico, dolor abdominal agudo que puede ser cólico; y radiológico, mediante TC que hasta en un 80% de las ocasiones muestra la imagen típica del 'donut'. En cuanto al tratamiento quirúrgico no existe claro consenso, las distintas opciones abarcan desde la reducción, reducción + pexia, hasta la resección del segmento afecto y anastomosis, pudiendo incluir el pie de asa si se ve implicado.

Caso clínico: Varón de 67 años con antecedentes de hipertensión arterial y adenocarcinoma de la unión esofagogástrica estadio IIB (T3N0M0) tratado mediante quimioterapia neoadyuvante y gastrectomía total con reconstrucción en Y-de-Roux en julio de 2019. Acude a Urgencias once meses después de la cirugía por dolor abdominal de ocho horas de evolución, náuseas con incapacidad para el vómito y ausencia de tránsito para gases. A la exploración presenta un abdomen distendido, timpanizado y doloroso a la palpación generalizada sin datos de irritación peritoneal. En la TC se aprecia, a nivel de yeyuno en flanco izquierdo, la imagen típica del donut sugestiva de invaginación entero-entérica que condiciona dilatación anterógrada de asas compatible con obstrucción. Analíticamente destaca leucocitosis (16.900) con neutrofilia y PCR de 8. Ante dicho cuadro clínico-radiológico, se decide intervención quirúrgica urgente. Se realiza laparotomía exploradora urgente y se objetiva escaso líquido serohemático e invaginación intestinal del asa común justo al finalizar el pie de asa, de aproximadamente 15 cm de longitud, con dilatación anterógrada tanto del asa biliopancreática como del asa alimentaria. No se aprecian lesiones metastásicas en órganos ni en el resto de la cavidad. Se realiza reducción manual de la invaginación comprobando ausencia de isquemia de las asas, buen paso del contenido intestinal y la presencia de movimientos peristálticos. Tras la intervención el paciente desarrolla un íleo parético durante 4 días del que se recupera con manejo conservador y finalmente es dado de alta sin incidencias al 8º día postoperatorio. Después de un mes del alta, no hay datos de recurrencia.



Discusión: Aunque la invaginación intestinal tras una reconstrucción en Y-de-Roux es una complicación poco frecuente, puede ser grave y potencialmente mortal; por lo que es importante sospecharla ante un cuadro de dolor abdominal agudo incluso años después de este tipo de cirugía. En cuanto al tratamiento quirúrgico, a pesar de la escasa literatura científica disponible, parece ser más recomendable la resección del segmento afecto aunque el intestino sea viable, por la mayor tasa de recurrencia que presenta esta patología con la realización de únicamente reducción \pm pexia. En cualquier caso, son necesarios más estudios que aporten información de mayor calidad para establecer unas recomendaciones claras respecto a su manejo.