



# Cirugía Española

[www.elsevier.es/cirugia](http://www.elsevier.es/cirugia)



## P-102 - LA IMPORTANCIA DE UN CIERRE ÓPTIMO: FÍSTULA GASTROCUTÁNEA DE APARICIÓN TARDÍA

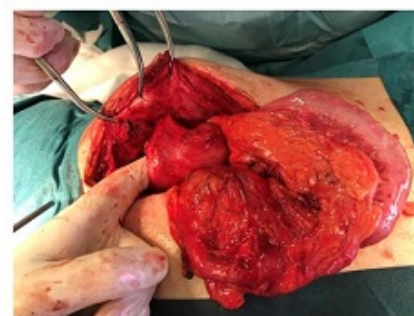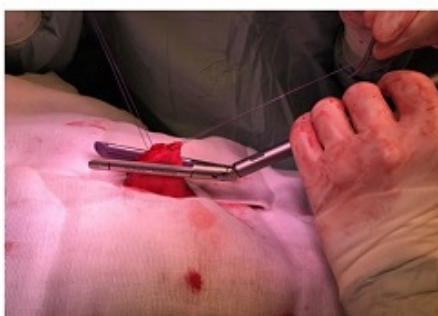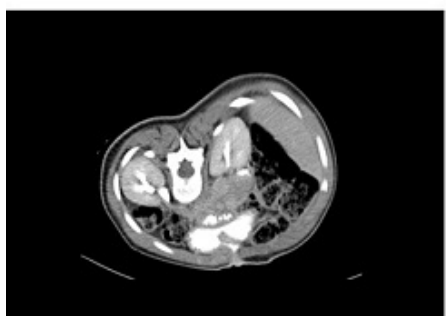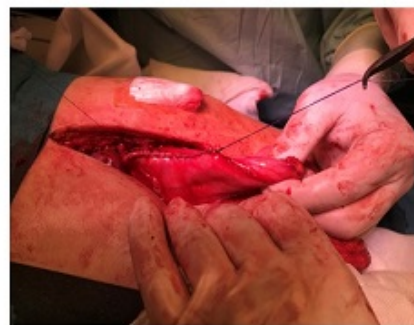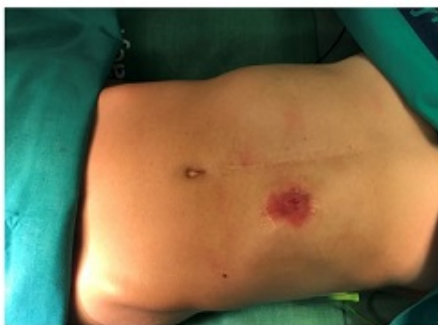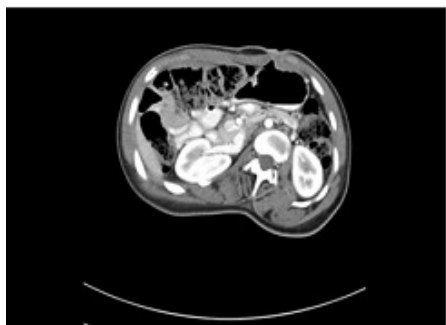
*Santos González, Jorge; Palomo Luquero, Alberto; Zanjaño Palacios, Jesús; López Rodríguez, Beatriz; Cabriada García, Guillermo; González Prado, Cristina; Muñoz Plaza, Nerea; Otero Rondón, Michelle*

*Hospital Universitario, Burgos.*

### Resumen

**Introducción:** La realización de gastrostomías de alimentación es un tratamiento complementario habitual en aquellos pacientes pediátricos con intolerancia oral. La aparición de fístulas gastrocutáneas tras el cierre de las mismas es un evento adverso infrecuente pero más aún cuando éste ocurre de forma tardía. Este es el caso de una paciente intervenida en nuestro centro que exponemos a continuación.

**Caso clínico:** Mujer de 18 años con AP de parálisis cerebral infantil y tetraparesia espástica, implantándose una gastrostomía percutánea de alimentación al año de edad y posteriormente reintervenida a los pocos meses por dehiscencia parcial de la misma y peritonitis secundaria procediéndose a su cierre. Acude a nuestra consulta refiriendo, a raíz de un cuadro catarral, la salida de contenido gástrico diario a través del orificio residual de la gastrostomía, ocasionando dolor e importante irritación periestomal. La analítica no muestra hallazgos significativos y el TAC abdominopélvico objetiva una fístula gastrocutánea a través del orificio antiguo de gastrostomía en la cara anterior y distal del cuerpo gástrico. Se propone intervención quirúrgica, seleccionando la cirugía abierta para la reparación de la fístula como un método seguro y sin posibles recaídas. En ésta, se localiza y disecciona el trayecto fistuloso procediendo a realizar una gastrectomía atípica, incluyendo el orificio fistuloso interno. La sección se realizó con una endograpadora lineal y posterior refuerzo de la línea de sección con sutura continua irreabsorbible. Finalmente, se procedió al cierre del orificio parietal y a la exéresis del trayecto fistuloso externo. El postoperatorio inicial fue complicado, dadas las características y antecedentes de la paciente. Presentó un sangrado autolimitado a nivel de la sutura gástrica que requirió transfusión de dos hemoconcentrados. Además, debido a la espasticidad propia de la enfermedad de la paciente, el control del dolor en los primeros días postoperatorios fue especialmente complicado, requiriendo la administración de opioides lo cual ralentizó especialmente el inicio de la tolerancia oral. La estancia hospitalaria fue de 7 días. En los controles postoperatorios al año, no se ha objetivado signos de recidiva de la fístula ni ningún otro tipo de complicación parietal ni del tránsito intestinal.



**Discusión:** La fístula gastrocutánea tras una gastrostomía se define como aquel trayecto persistente que no se cierra de forma espontánea a partir del mes de la retirada del tubo de gastrostomía. En algunas series, este evento puede ocurrir hasta en 1/3 de los pacientes y generalmente a las pocas semanas de la retirada del tubo. Describimos el raro caso de una fístula a los 17 años del cierre de la gastrostomía, que probablemente reapareció como consecuencia de un cuadro catarral prolongado. El abordaje quirúrgico se mantiene como el gold estándar para la resolución de esta patología tan poco frecuente y limitante en pacientes que generalmente presentan comorbilidades asociadas, existiendo en la actualidad otras técnicas no quirúrgicas: endoscópicas, infiltraciones locales o tratamientos sistémicos.