



Cirugía Española

www.elsevier.es/cirugia



P-130 - ARTERIA HEPÁTICA DERECHA CON ORIGEN EN LA ARTERIA GASTRODUODENAL: UNA RARA VARIANTE ANATÓMICA A TENER EN CUENTA

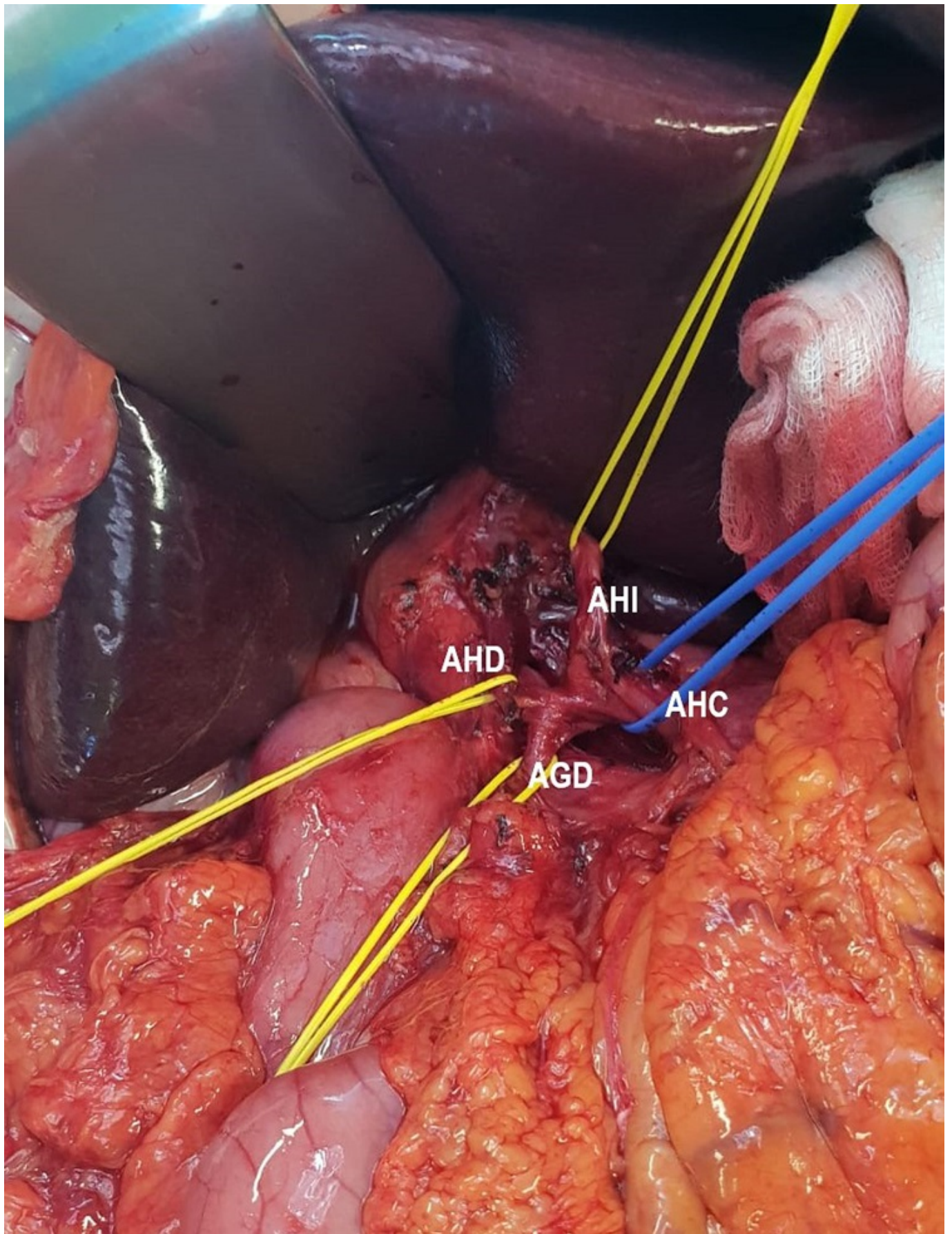
Ramiro Pérez, Carmen¹; Manuel Vázquez, Alba¹; Latorre Fragua, Raquel¹; Ramia Ángel, Jose Manuel²; González Sierra, Begoña¹; Gijón de la Santa, Luis¹; Picardo Gomendio, María Dolores¹; de la Plaza Llamas, Roberto¹

¹Hospital Universitario, Guadalajara; ²Hospital General Universitario, Alicante.

Resumen

Introducción: La evaluación de las imágenes preoperatorias en pacientes sometidos a cirugía pancreática mayor requiere un cuidadoso estudio multidisciplinario para planificar la cirugía. Cualquier variación inesperada que se detecte en la cirugía requiere una exploración vascular meticulosa para evitar una lesión involuntaria y lograr una resección segura de la cabeza del páncreas con los márgenes oncológicos correctos.

Caso clínico: Varón de 55 años es ingresado por cuadro de ictericia obstructiva indolora. Se realiza CPRE que revela una estenosis de colédoco distal, se toma muestra para citología y se realiza colocación de prótesis biliar plástica. Posteriormente presenta cuadro de colangitis secundario a migración de la prótesis, con colecciones retroperitoneales, que se resuelve mediante drenaje biliar externo y tratamiento antibiótico. La biopsia endobiliar confirma que se trata de un colangiocarcinoma. El estudio con TAC y ecoendoscopia revela ausencia de afectación vascular y metástasis a distancia, por lo que el tumor fue evaluado como resecable en sesión multidisciplinaria y el paciente fue programado para la cirugía. Durante la disección del hilio hepático se identificó una arteria hepática derecha (AHD) que surge directamente de la arteria gastroduodenal (AGD). La AHD tenía su origen 0,5 cm por debajo de la bifurcación de la GDA de la arteria hepática común (CHA), mientras que la arteria hepática propia se convertía en una única arteria hepática izquierda que suministraba flujo arterial exclusivamente al hígado izquierdo. Después de una cuidadosa disección, la AGD fue ligada distal a la salida de la AHD, y se completó la duodenopancreatectomía de forma convencional. La evolución postoperatoria fue favorable, siendo dado de alta en el día 12 postoperatorio.



Discusión: A pesar de los avances técnicos, la duodenopancreatectomía cefálica sigue siendo una cirugía compleja, con tasas de morbilidad y mortalidad significativas. Además, la anatomía del tronco celíaco presenta una alta variabilidad, con algunas variantes raras que podrían no ser reconocidas durante el estudio preoperatorio. La AGD se divide generalmente en el origen de la

arteria hepática propia. Sin embargo, cuando la AHD se origina en la AGD, la disección quirúrgica es extremadamente peligrosa y podría llevar al cirujano a ligar por error la AHD. Esta variante anatómica no es ni siquiera considerada en muchas de las series publicadas de estudios con angio-TAC, y en las que la describen la mayor incidencia reportada es del 1,4%. La detección preoperatoria de variantes arteriales raras ofrece una gran ayuda para planificar el enfoque quirúrgico. Sin embargo las variaciones arteriales raras a veces se pasan por alto en el preoperatorio y se detectan durante la pancreatoduodenectomía, por lo que se deben tener siempre en mente durante la disección vascular para evitar lesiones inadvertidas.