



Cirugía Española

www.elsevier.es/cirugia



P-155 - EXÉRESIS DE GRAN TUMOR NEUROENDOCRINO HEPÁTICO CENTRAL EN ÍNTIMO CONTACTO CON LAS ESTRUCTURAS VASCULARES LOCALES

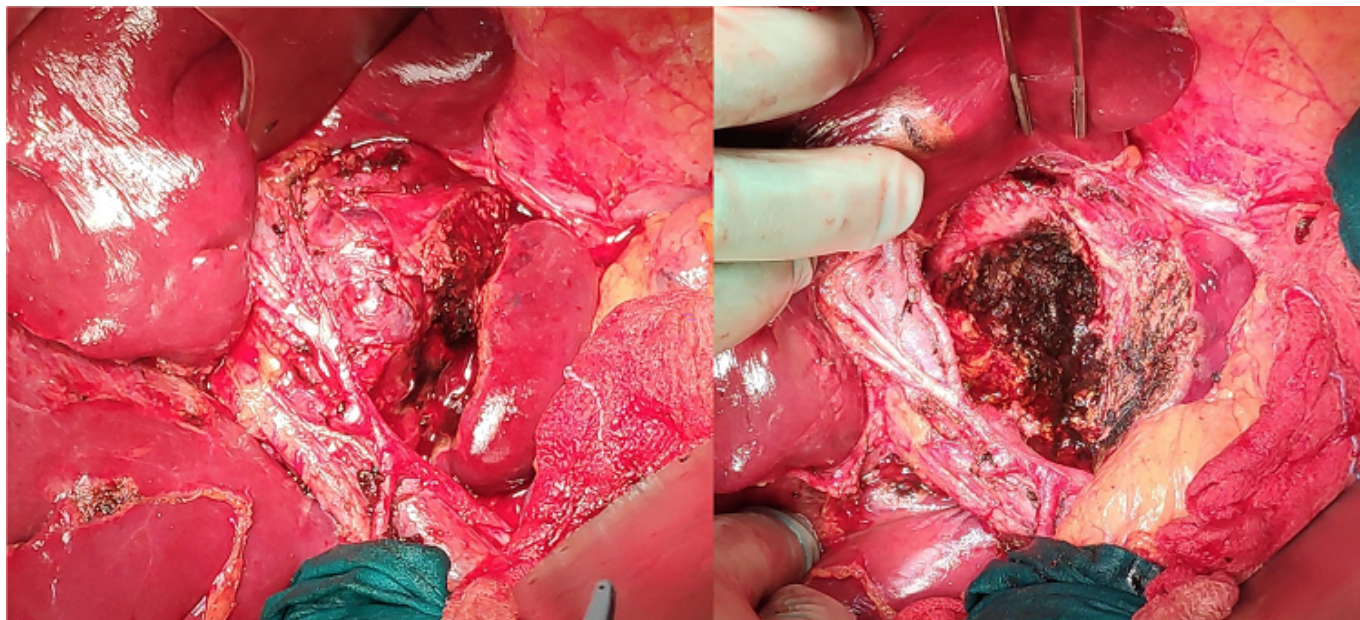
Coronado, Olga; Rubio García, Juan Jesús; Rodríguez Láiz, Gonzalo; Sevilla, Silvia; Melgar, Paola; Alcázar, Cándido; Villodre, Celia; Ramia, Jose Manuel

Hospital General Universitario, Alicante.

Resumen

Introducción: Los tumores neuroendocrinos (TNE) son relativamente raros, aunque su diagnóstico ha aumentado en los últimos 30 años, la incidencia continúa por debajo del 2% de todas las neoplasias del tracto gastrointestinal. De éstos, tan solo el 0,4% son tumores neuroendocrinos primarios hepáticos (TNEPH); descritos por primera vez por Edmonson en 1958 y con apenas 150 casos recogidos en la literatura.

Caso clínico: Mujer de 59 años, antecedentes: fiebre reumática, recambio valvular protésico anticoagulada con Sintrom[®], y úlcera duodenal con cuadro de hemorragia digestiva alta. Se realizó ecografía abdominal encontrando como hallazgo casual una LOE hepática de 57mm en la confluencia de las venas suprahepáticas en segmento VIII. Se realizó RMN hepática donde la lesión no era claramente visible, y posteriormente se efectuó TAC abdomino-pélvico en el que se objetivó crecimiento de la lesión hasta 85 mm y signos radiológicos compatibles con tumor primario hepático. Se determinó (CEA), alfafetoproteína (AFP), CA 19,9 y CA 125 siendo todos negativos. Se biopsió de forma percutánea la lesión obteniendo una muestra compatible con colangiocarcinoma y se indicó la cirugía. Dado el tamaño y la localización del tumor, se planeó la posibilidad de cirugía ex-situ o ante-situ. Se intervino encontrando un gran tumor central de crecimiento expansivo, encapsulado, sin apariencia macroscópica de colangiocarcinoma, y sin infiltrar tejidos adyacentes; pero en estrecha relación con el hilio hepático, las bifurcaciones vasculares del hilio hepático, las venas suprahepáticas y la vena cava inferior. No otros hallazgos intraabdominales. Mediante meticulosa disección se pudo realizar la exéresis completa de la lesión incluyendo reanastomosis (sobre tutor) del conducto hepático derecho. La evolución de la paciente fue excelente, siendo alta al cuarto día postoperatorio. El examen anatomopatológico de la pieza demostró un TNE de bajo grado (G1) con Ki67 del 1%, sin afectación ganglionar, en el análisis inmunohistoquímico se encontró positividad para sinaptofisina y la cromogranina fue negativa. El estudio de extensión realizado no ha demostrado la existencia de un tumor primario.



Discusión: Los TNEPH son extremadamente raros, ya que la afectación hepática por TNE es casi siempre metastásica, y se debe hacer una búsqueda exhaustiva del primario. Suelen ser asintomáticos y aparecer como hallazgo casual en una prueba de imagen. Afectan de forma ligeramente más frecuente a mujeres en edad media de la vida. No suelen producir alteraciones analíticas ni elevación de marcadores tumorales; a excepción de la cromogranina A, que suele utilizarse en la evaluación del tratamiento y el seguimiento de los pacientes. El tratamiento preferido es la resección hepática, que ha demostrado una supervivencia del 74-78% a los 5 años.