



P-156 - EXPERIENCIA INICIAL CON PRÓTESIS PANCREÁTICAS INTERNAS BIODEGRADABLES (ARQUÍMEDES®) EN LA PREVENCIÓN DE LA FÍSTULA PANCREÁTICA TRAS LA DUODENOPANCREATECTOMÍA CEFÁLICA.

Gil Vázquez, Pedro José¹; Ferreras Martínez, David¹; Gómez Bosch, Francisco¹; Gómez Pérez, Beatriz¹; Gómez Ruiz, Álvaro²; Torres Costa, Miquel³; López Moreno, José Antonio¹; Sánchez Bueno, Francisco¹

¹Hospital Universitario Virgen de la Arrixaca, Murcia; ²Hospital Los Arcos, Santiago de la Ribera; ³Hospital Can Misses, Eivissa.

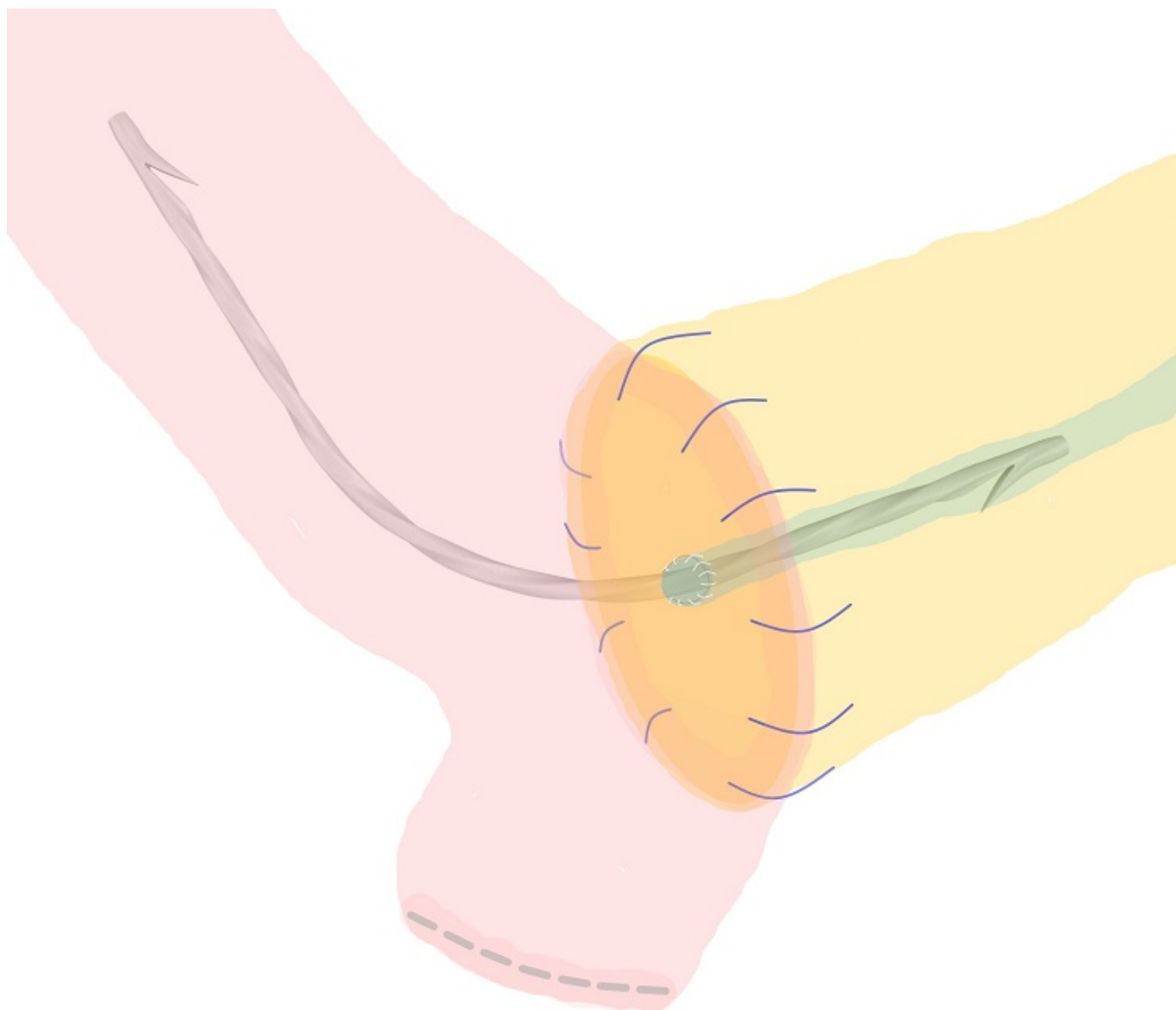
Resumen

Introducción y objetivos: La duodenopancreatectomía cefálica (DPC) supone un desafío para el cirujano: a la alta demanda técnica se le suma un postoperatorio complejo con una morbilidad del 30-50%. Una de las complicaciones más temidas es la fístula pancreática posoperatoria (POPF), presente hasta en un tercio de los casos. Actualmente, no existe una técnica consensuada de reconstrucción pancreática y muchos cirujanos optan por colocar un drenaje transanastomótico en el conducto pancreático que facilite la evacuación del jugo pancreático, de forma interna o externa a lo Witzel. Sin embargo, estos tutores no son degradables y pueden provocar obstrucción, estenosis, pancreatitis, etc. Por este motivo, se ha propuesto el empleo de prótesis biodegradables que desaparezcan al cabo de unos meses tras la intervención. El objetivo de este trabajo es presentar un estudio prospectivo no aleatorizado con 9 pacientes sometidos a una DPC en los que se colocó una prótesis biodegradable analizando la morbimortalidad, la presencia de POPF y evaluar su posición y tiempo de degradación.

Métodos: En 9 pacientes varones, con una mediana de edad de 60 años (RI: 55-73) y un IMC 22,2 (RI: 20,3-23,9) y diagnosticados de adenocarcinoma de páncreas, se realizó una DPC. En todos los casos, la anastomosis pancreaticoyeyunal fue termino-lateral ductomucosa en dos planos con sutura monofilamento irreabsorbible y con la colocación de una prótesis biodegradable Arquímedes®, que se extendió desde el conducto pancreático hasta la luz del asa yeyunal anastomosada (fig.). La prótesis está constituida por una mezcla de polímeros biodegradables (carbonato de lactida-co-caprolactona-co-trimetileno) y sulfato de bario y su forma helicoidal facilita el flujo del jugo pancreático. La presencia de POPF se definió como un valor de amilasa en el líquido de drenaje de > 5.000 U/L el primer día posoperatorio, como lo han descrito otros grupos. Se realizó una radiografía abdominal para comprobar el buen posicionamiento de la prótesis en el 7º día postoperatorio. Para determinar la degradación después de tres meses, se utilizó la tomografía computarizada que se realiza de forma rutinaria en el seguimiento de estos pacientes. Se consideró degradación completa cuando era visible < 25% de la longitud de la prótesis biodegradable.

Resultados: La mediana de los valores de amilasa postoperatoria en el drenaje abdominal fue de 176 (RI: 6-772). En 8 de los nueve pacientes no hubo fístula pancreática en el postoperatorio. En el

paciente restante, se detectaron niveles de amilasa elevados pero después de ser reoperado por hemorragia digestiva de origen gástrico en las primeras 24 horas tras la intervención inicial. A la semana de la reintervención, los niveles de amilasa se normalizaron. La radiografía abdominal realizada en todos los pacientes mostró buen posicionamiento de la prótesis en el postoperatorio inmediato. La degradación completa ocurrió después de 3 meses en todos los casos.



Conclusiones: El uso de prótesis pancreáticas internas reabsorbibles podría ser una alternativa válida para prevenir el desarrollo de fístula pancreática tras una duodenopancreatectomía cefálica, evitando además las principales complicaciones relacionadas con el uso de prótesis internas o externas no reabsorbibles.