



# Cirugía Española

[www.elsevier.es/cirugia](http://www.elsevier.es/cirugia)



## P-160 - FÍSTULA HEPATOPULMONAR TRANSFIAFRAGMÁTICA SECUNDARIA A HIDATIDOSIS HEPÁTICA

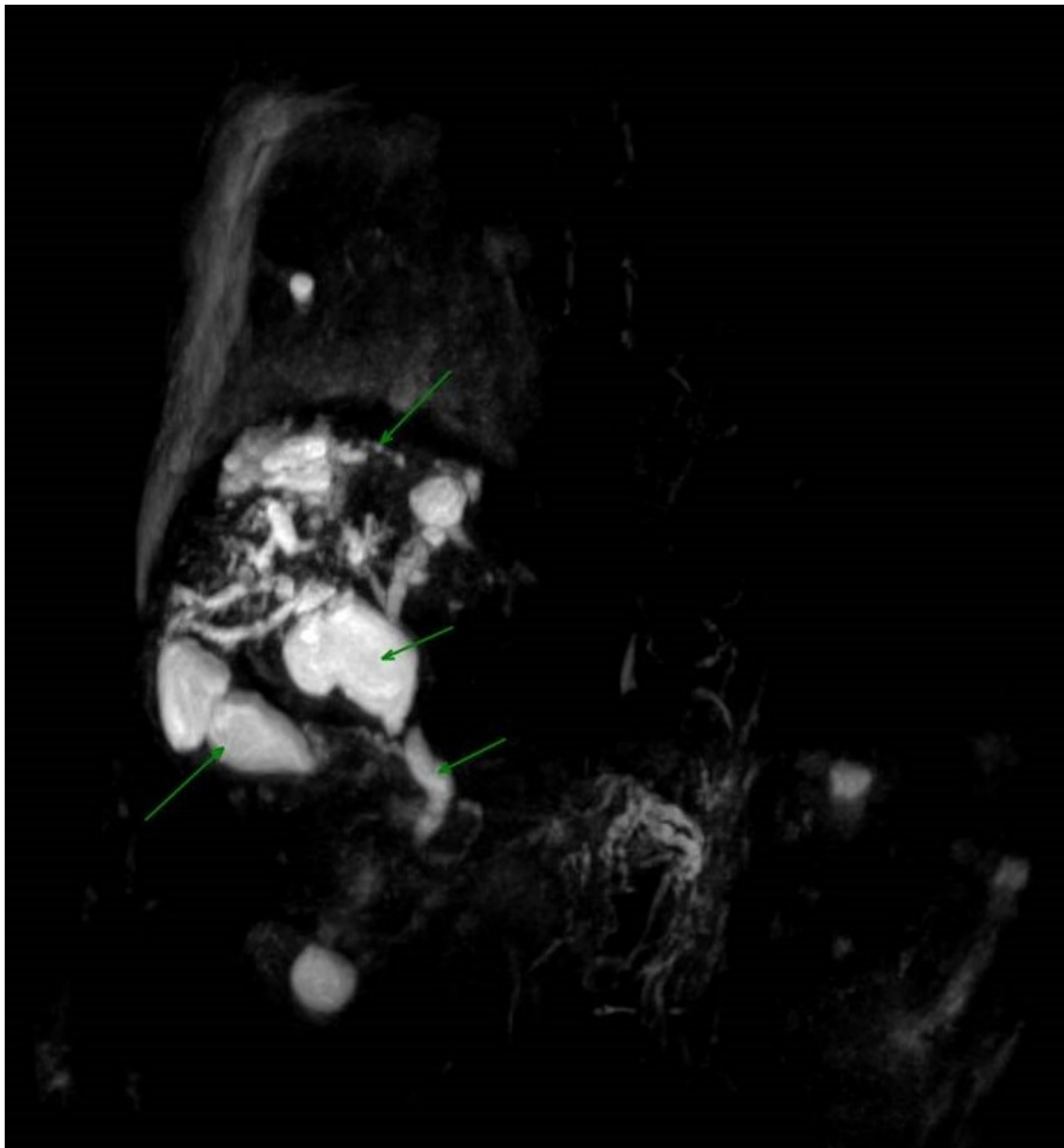
*Fierro Aguilar, Alberto; Cerrato Delgado, Sergio; Valverde Martínez, Amparo; Domínguez Reinado, María del Rosario; Camacho Ramírez, Alonso; Casado Maestre, María Dolores; Castro Santiago, María Jesús; Pacheco García, Jose Manuel*

*Hospital Universitario Puerta del Mar, Cádiz.*

### Resumen

**Introducción:** La hidatidosis es una enfermedad parasitaria endémica en países mediterráneos (entre ellos España). Se produce por el *Echinococcus granulosus*, cuyo huésped definitivo es el perro, el cual expulsa huevos por las heces contagiándose el humano (huésped intermedio). Si bien generalmente cursa de forma asintomática, la existencia de fiebre, dolor abdominal o hepatomegalia sugieren complicación, encentrándose entre ellas la fístula hepatopulmonar transdiafragmática que puede condicionar la vida del paciente.

**Casos clínicos:** Caso 1: paciente varón de 74 años intervenido de quiste hidatídico hepático hace 14 años, ingresado en neumología por cuadro constitucional y hemoptisis. Analíticamente presenta elevación de reactantes de fase aguda, y en la radiografía se aprecia masa cavitada en lóbulo inferior derecho. El TAC toracoabdominal (fig.) muestra una lesión cavitada y tabicada en lóbulo inferior derecho con nivel hidroaéreo en el interior, comunicándose mediante un trayecto fistuloso con colecciones subfrénicas que desvirtualizan el parénquima hepático derecho y condicionan dilatación de la vía biliar intrahepática. Ante la sospecha de recidiva de quiste hidatídico, se solicita punción percutánea con resultado de cultivo positivo para parásitos, por lo que se inicia tratamiento con albendazol. La colangiografía nos confirma la existencia del absceso hepático fistulizado a parénquima pulmonar y su comunicación con los radicales distales de la vía intrahepática derecha, por lo que se lleva a cabo drenaje de la vía biliar por CPRE con salida de contraste a las colecciones visualizadas. Caso 2: paciente varón de 66 años sin antecedentes de hidatidosis previo que acude a urgencias por cuadro de tos y dolor en hemitórax izquierdo. La elevación de reactantes de fase aguda analíticos y la visualización de masa pulmonar izquierda en la radiografía condicionan su ingreso en Neumología. El TAC toracoabdominal muestra una masa en lóbulo inferior izquierdo pulmonar hipodensa, homogénea y de pared gruesa sugestiva de quiste hidatídico, y en hígado una lesión de similares características que ocupa casi la totalidad del lóbulo hepático izquierdo con lesiones similares de menor tamaño perihepáticas. Se realiza CPRE sin que se evidencie extravasación del contraste. Actualmente, ambos pacientes se encuentran en tratamiento con albendazol, pendientes de intervención quirúrgica.



**Discusión:** La extensión transdiafragmática hepatopulmonar de la hidatidosis pulmonar es una complicación grave pero muy infrecuente. La presión intratorácica negativa que retrae el quiste al tórax, la compresión mecánica del mismo y la sepsis originada son factores relacionados con la aparición de esta complicación. La lesión constante sobre el diafragma acaba por perforarlo, vaciándose el quiste de forma parcial al espacio pleural, produciéndose la fistula biliar al entrar en contacto con el árbol bronquial y consecuentemente lesionándolo. La TAC y RNM son de elección en el diagnóstico. La presencia de un cultivo positivo en el esputo es diagnóstica de esta complicación, y los hallazgos de aire en el quiste hidatídico hepático, derrame pleural, atelectasias o condensaciones son sugestivos de la misma. La solución quirúrgica supone un reto terapéutico y es necesario el abordaje multidisciplinar de la complicación por cirujanos generales y torácicos.