



P-172 - LAPAROGASTROSCOPIA POR HEMORRAGIA DIGESTIVA ALTA INTRAOPERATORIA DURANTE PANCREATECTOMÍA TOTAL

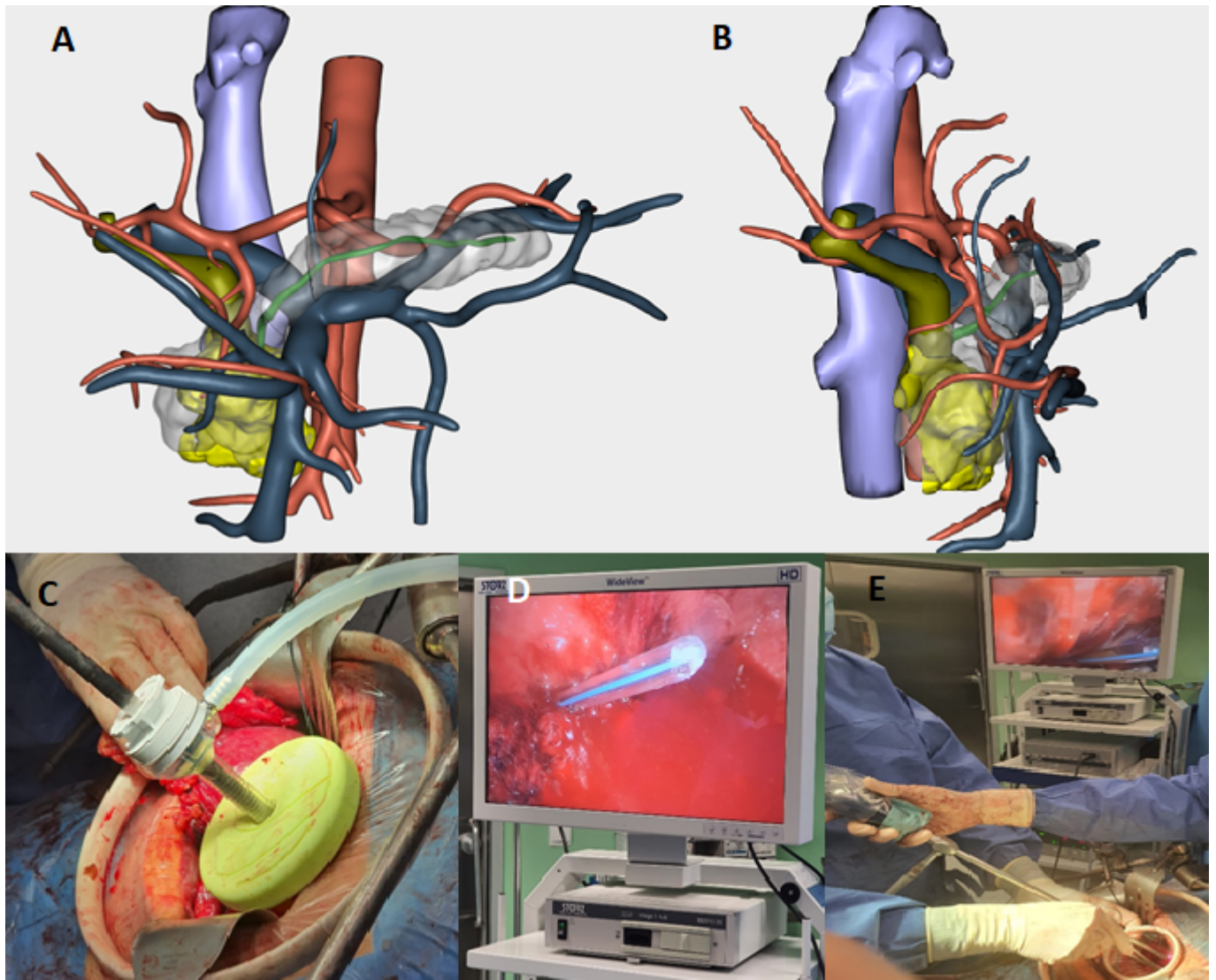
Navarro Barrios, Álvaro; Gil Vázquez, Pedro José; Ferreras Martínez, David; Gómez Pérez, Beatriz; Cubillana Martínez, María José; Sánchez Bueno, Francisco

Hospital Universitario Virgen de la Arrixaca, Murcia.

Resumen

Introducción: La laparogastroscofia es una técnica descrita para la colocación de endoprótesis en pacientes con tumores de la unión esofagogástrica que no pueden ser tratados mediante endoscopia digestiva alta. Puede ser un recurso útil para la revisión del estómago tras realizar una gastroyeyunostomía ya que permite la visualización directa de la mucosa gástrica y yeyunal y de toda la línea de grapas de la anastomosis. Presentamos el caso de un varón de 65 años que, durante la realización de una pancreatectomía total por un adenocarcinoma de cabeza de páncreas, presentó una hemorragia digestiva alta con origen en la mucosa gástrica.

Caso clínico: Varón de 65 años que consulta en su hospital de referencia por un cuadro de ictericia obstructiva indolora. Se solicitan tomografía computarizada (TC) y colangiografía magnética que informan de tumoración en cabeza de páncreas sin signos de infiltración vascular ni de diseminación a distancia. Además, las imágenes de dichas exploraciones complementarias sirvieron como base para realizar una reconstrucción tridimensional virtual (figs. A y B). Tras considerar este tumor resecable, según criterios de la National Comprehensive Cancer Network® (NCCN®), se decide intervención quirúrgica programada. Se realizó inicialmente una duodenopancreatectomía cefálica que tuvo que ser convertida a pancreatectomía total por infiltración del borde de sección y pancreatitis crónica del cuerpo-cola pancreáticos. Posteriormente se realizó una hepático-yeyuno-anastomosis termino-lateral, una gastro-yeyuno-anastomosis latero-lateral mecánica en cara posterior del estómago. Durante la realización de esta anastomosis y antes de cerrar el orificio generado por la endograpadora, se evidenció sangrado a través del mismo por lo que se decidió revisar la hemostasis en el interior de la cavidad gástrica. Para ello, se realizó una pequeña gastrotomía en cuerpo gástrico y se colocó un sistema tipo Alexis con Kii Fios de primera entrada (Applied Medical Co.) que permitió la introducción de una óptica laparoscópica (figs. C, D y E) a través del mismo. Gracias al uso de este sistema, se evidenció un sangrado secundario a una erosión a nivel de la mucosa gástrica del cuerpo gástrico que no dependía de la línea de grapas de la anastomosis y se encontraba lejos de la misma. Con el uso de un bisturí eléctrico laparoscópico, se consiguió realizar hemostasia del punto sangrante. El paciente presentó buena evolución postoperatoria, sin objetivarse posteriormente nuevos signos de sangrado activo.



Discusión: La revisión mediante laparogastroscofia puede ser útil en casos de sangrado activo gástrico para evitar la realización de una gastrotomía de gran tamaño. El uso del sistema laparoscópico evitó la realización de gestos más invasivos permitiendo el control de la hemorragia en el paciente descrito. El instrumental laparoscópico puede incorporarse a la práctica habitual en cirugía abierta cuando se considere necesario por las características del paciente o del canal de trabajo utilizado. No consideramos el uso rutinario de este sistema de revisión, que surgió debido a la necesidad de controlar un sangrado activo intraoperatorio.