



## P-209 - TROMBOSIS ARTERIAL HEPÁTICA CON NECROSIS HEPÁTICA TRAS CIRUGÍA ONCOLÓGICA PANCREÁTICA. A PROPÓSITO DE UN CASO

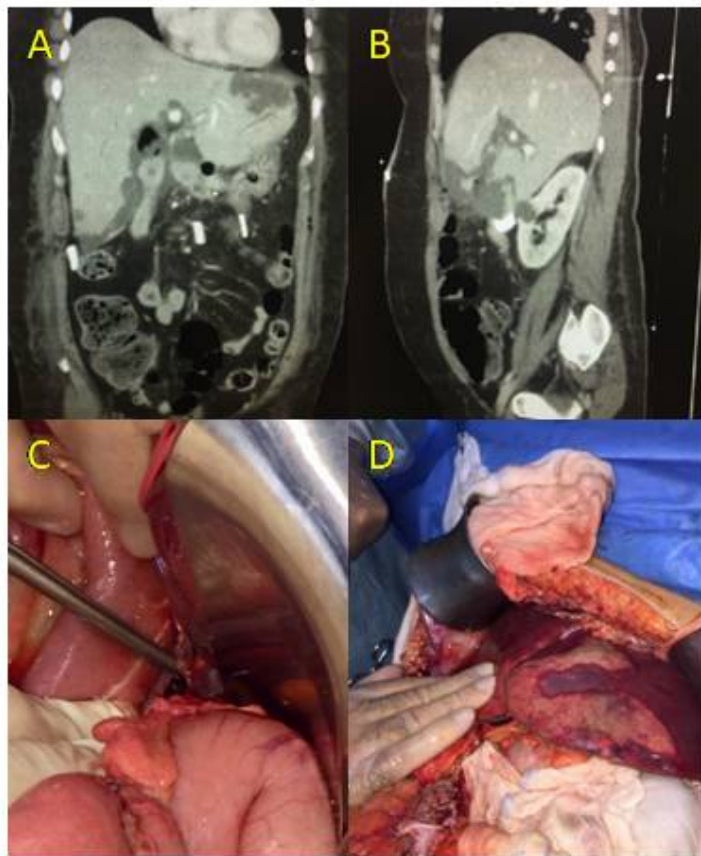
Abdelkader Mohamed, Navil; Granel Villach, Laura; García Moreno, María Valvanera; Martínez Hernández, Andreu; Aliaga Hilario, Elena; Bellver Oliver, Manolo; Moya Herraiz, Ángel; Laguna Sastre, Jose Manuel

Hospital General Universitario de Castellón de la Plana, Castellón de la Plana.

### Resumen

**Introducción y objetivos:** La trombosis de la arteria hepática tras duodenopancreatectomía cefálica es una complicación infrecuente de esta cirugía, siendo característica encontrarla tras cirugía de trasplante hepático, debido a la reconstrucción vascular que se realiza. No obstante sí que es necesario tenerla presente, debido a que el pronóstico de esta grave complicación, depende de un diagnóstico y tratamiento precoz. El objetivo de este trabajo es mostrar el manejo de esta patología a propósito de un caso tratado en nuestro hospital. Se presenta de manera retrospectiva un caso de necrosis hepática parcheada por trombosis de la arteria hepática común, diagnosticado y tratado en nuestro centro.

**Caso clínico:** Mujer de 50 años, diagnosticada por ecografía abdominal y TAC (tomografía axial computarizada) abdominopélvica, de tumoración en cabeza pancreática así como esteatosis hepática difusa, sin observarse adenopatías ni infiltración de otras estructuras. Se amplió el estudio mediante marcadores tumorales y biopsia de la lesión, siendo el estudio histológico compatible con Adenocarcinoma intraductal de páncreas (ampuloma). Se realizó duodenopancreatectomía cefálica con anastomosis hepático-yeyunal y pancreático-yeyunal, con reconstrucción del tránsito intestinal en "Y" de Roux, sin incidencias en el postoperatorio inmediato. En las siguientes 24 horas, la paciente comenzó con dolor intenso en hipocondrio derecho, taquicardia e hipotensión. Se solicitó analítica y angio-TAC urgente. Analíticamente destacaba GPT 3.481 UI/L; GOT 2.168 UI/L; CPK 1.407 UI/L; LDH 3.308 UI/L; PCR 486. Ac. láctico 7,8. En TAC se visualizó necrosis hepática parcheada con ausencia de paso de contraste por arteria hepática común, sugestivo de trombosis vascular completa a este nivel. Debido a la inestabilidad clínica de la paciente, se decidió reintervención quirúrgica urgente, realizándose trombectomía abierta de arteria hepática, con comprobación mediante doppler intraoperatorio de recuperación de flujo. Evolución posterior favorable, con descenso paulatino de enzimas de citolisis. Debido a la extensa necrosis hepática, presentó diversas colecciones hepáticas y peri-hepáticas, que precisaron de múltiples drenajes por parte de radiología intervencionista. Tras 70 días de ingreso, se consiguió resolución del cuadro clínico, procediéndose al alta hospitalaria.



**A-B: Necrosis hepática parcheada visualizada en Angio-  
taç; C: Trombectomía arteria hepática; D: Necrosis  
hepática lóbulo hepático izquierdo**

**Discusión:** La trombosis arterial tras cirugía resectiva pancreática es una complicación infrecuente, aumentando su incidencia cuando hay reconstrucción vascular. Los síntomas más frecuente son los propios de la isquemia arterial: dolor abdominal, taquicardia e hipotensión. Analíticamente se manifiesta como aumento de reactantes de fase aguda y fracaso hepático. La prueba

complementaria de elección es el angio-TAC. En nuestra paciente, la esteatosis hepática contribuyó a que la repercusión clínica fuera mucho mayor de lo que teóricamente debía haber presentado, debido a que la vascularización dependiente de la arteria hepática se sitúa en torno 15-20%. Debido a la complejidad de estos pacientes, es imperativo tener un equipo quirúrgico especializado en cirugía hepato-bilio-pancreática, así como un servicio de radiología intervencionista que pueda asumir este tipo de complicaciones, debido a que el tratamiento de revascularización precoz puede prevenir la necrosis de la vía biliar y pérdida de mayor tejido hepático, mejorando la morbimortalidad asociada a este evento adverso.