




Cirugía Española

www.elsevier.es/cirugia



P-230 - HERNIA URETERAL INGUINAL. A PROPÓSITO DE UN CASO

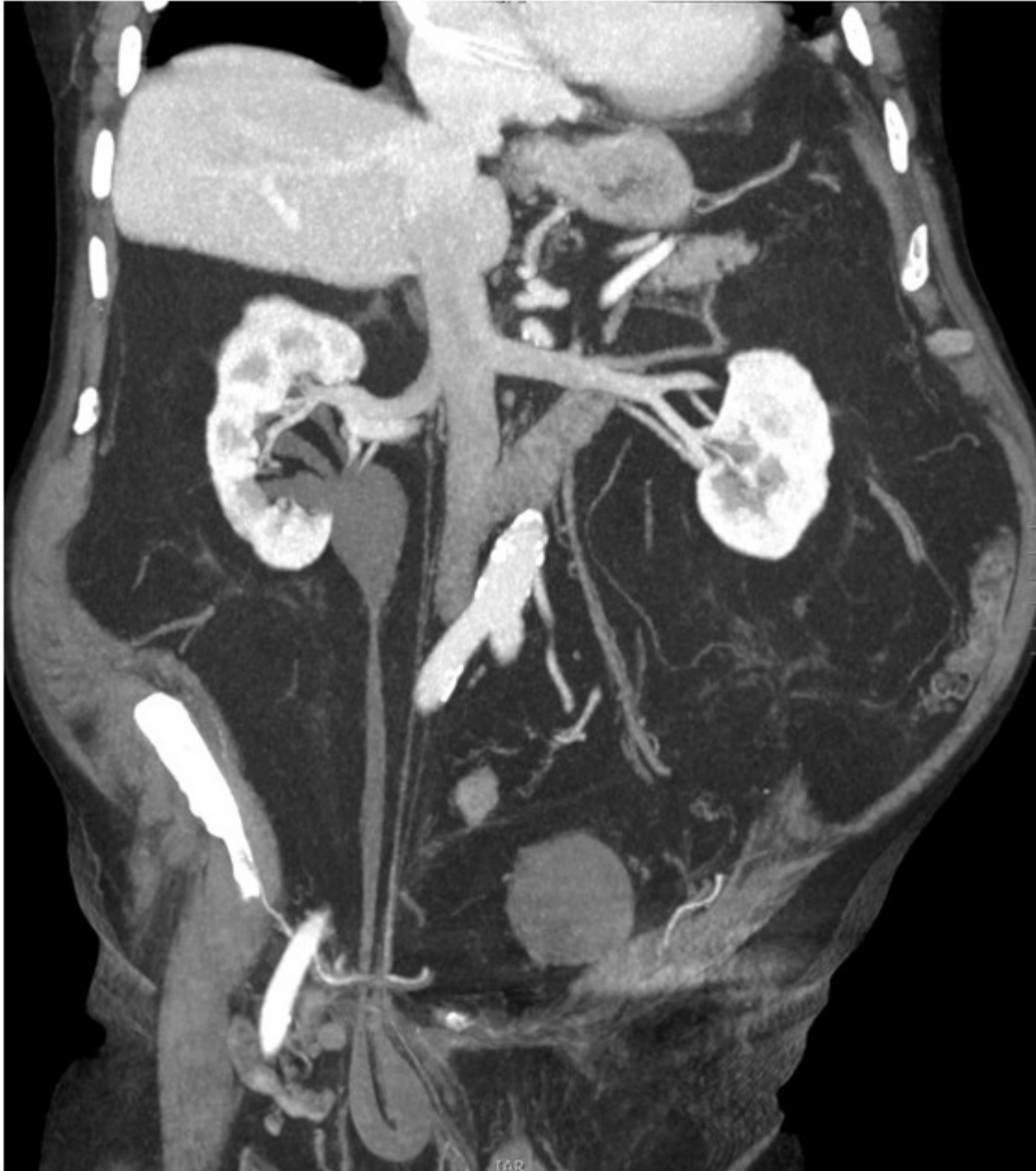
Andrés, Ainhoa; Ariño Hervas, Itziar; Grañén García-Ibarrola, Carmen; Rodríguez González, Araceli; Lizarazu Pérez, Aintzane; Augusto Ponce, Iñigo; Martín López, Asier; Goena Iglesias, Ignacio

Hospital Universitario Donostia, Donostia.

Resumen

Introducción: A propósito de un caso realizamos una revisión acerca de la hernia ureteral inguinal.

Caso clínico: Varón de 81 años que consulta en urgencias por dolor abdominal. En el TC realizado, además de una apendicitis aguda, se visualiza una hernia inguinal derecha indirecta que contiene el uréter ipsilateral, provocando una leve hidronefrosis derecha con pelvis extrarrenal (fig.), sin repercusión clínica ni analítica desde el punto de vista urológico. Se realiza apendicectomía laparoscópica sin incidencias y, tras ser valorado por el Comité de Pared Abdominal, hernioplastia de Nyhus en un segundo tiempo.



Discusión: La hernia ureteral inguinal es una entidad muy poco frecuente. El 80% son hernias indirectas, pudiendo a su vez ser paraperitoneales (80%) o extraperitoneales (20%), dependiendo de si hay o no saco herniario (fig.). Las hernias paraperitoneales se acompañan de saco herniario y el uréter, al ser una estructura retroperitoneal, no se encuentra dentro del saco sino formando parte de su pared. Además, en este caso pueden herniarse otros órganos intraabdominales, por ejemplo, la vejiga. Por otro lado, las hernias extraperitoneales se acompañan de grasa retroperitoneal, pero sin saco herniario. Generalmente suelen ser asintomáticas y por tanto el diagnóstico suele ser incidental, bien en una prueba de imagen preoperatoria o como hallazgo intraoperatorio (lo más frecuente). Por eso, la complicación más común es la lesión ureteral inadvertida durante la hernioplastia inguinal. En el caso excepcional de asociarse una herniación vesical será más frecuente la sintomatología urológica. Sin embargo, radiológicamente no es raro el hallazgo de uropatía obstructiva de grado variable y es patognomónica la imagen del “uréter en bucle” (fig.). El tratamiento más común es la hernioplastia con una disección precisa y reducción del uréter, aunque puede variar desde la observación hasta la reparación ureteral mediante resección y anastomosis. En conclusión, la hernia ureteral inguinal es una entidad infrecuente y generalmente inadvertida por ser asintomática, pero a tener en cuenta cuando una hernia inguinal asocie hidronefrosis ipsilateral o, menos frecuentemente, deterioro renal o infecciones del tracto urinario.