



O-199 - DESCRIPCIÓN RADIOLÓGICA E IMPLICACIONES QUIRÚRGICAS DE LA LINFADENECTOMÍA-D3 EN LA HEMICOLECTOMÍA DERECHA ONCOLÓGICA

Pineño-Flores, Cristina¹; Soldevila-Verdeguer, Carla¹; García-Granero, Álvaro¹; Alfonso-García, María¹; Segura-Sampedro, Juan José¹; Pellino, Gianluca²; Gamundi Cuesta, Margarita¹; González-Argente, Francisco Javier¹

¹Hospital Universitari Son Espases, Palma de Mallorca; ²Hospital Universitari Vall d'Hebron, Barcelona.

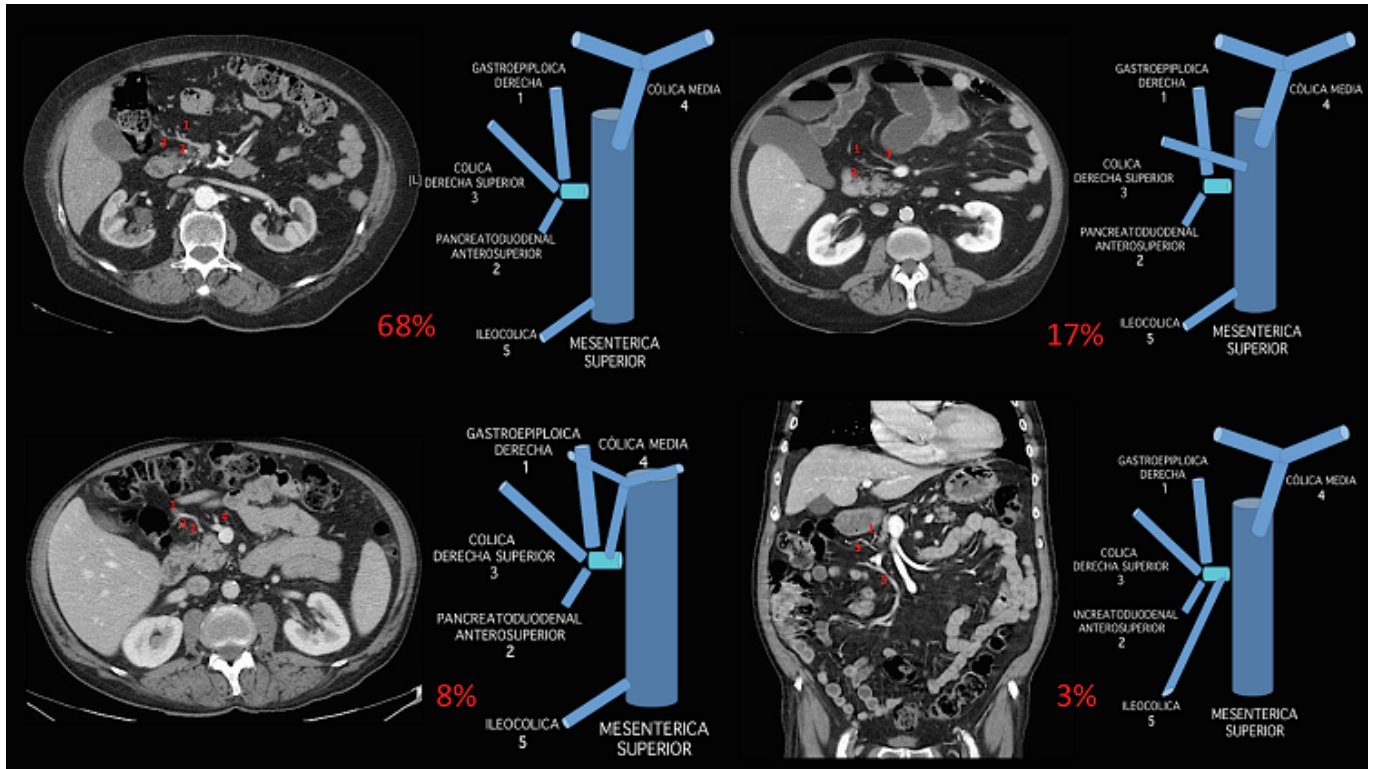
Resumen

Introducción: El porcentaje de recidiva tras hemicolectomía derecha en el cáncer de colon asciende hasta el 14%. La linfadenectomía D3 (Linf-D3) surge con el objetivo de disminuir estos porcentajes. La Linf-D3 incorpora el tronco quirúrgico de Gillot (TQG) y el tronco de la vena cólica derecha superior (VCDS) en la pieza quirúrgica. Algunos autores han propuesto la reconstrucción 3D preoperatoria dada la variabilidad anatómica de esta área.

Objetivos: El objetivo de nuestro estudio fue valorar un método práctico protocolizado de análisis radiológico de la tomografía computarizada (TC) preoperatorio sin necesidad de reconstrucción 3D para obtener un “mapa” de guía intraoperatorio de Linf-D3.

Métodos: Estudio retrospectivo de análisis de 100 TC preoperatorios de pacientes sometidos a hemicolectomía derecha oncológica. Evaluación a partir de una propuesta de protocolo de análisis radiológico preoperatorio con el objetivo de identificar los parámetros necesarios para realizar una Linf-D3 correcta. Las variables continuas se expresaron mediante la media y la desviación estándar. Las variables categóricas se expresaron mediante frecuencia y porcentajes.

Resultados: Se analizaron 100 TC con contraste iv preoperatorios de pacientes diagnosticados de una neoplasia de colon derecho. El 60% de los pacientes fueron hombres, con una edad media de 73 años (DE: 9). El 28% presentaba cirugía con cirugías abdominales previas y tan sólo el 4% estaban diagnosticados de cirrosis hepática. El 93% de las cirugías se realizó de forma programada y el 66% se realizó mediante abordaje laparoscópico. En el 96% de casos se identificaron las estructuras de Linf-D3 (TQG y VCDS). Siendo el tipo más frecuente de tronco gastrocólico de Henle (68%) el compuesto por: vena gastroepiploica derecha (VGED), pancreatoduodenal anterosuperior (VPDAS) y VCDS. El segundo más frecuente (17%) el formado por VGED y VPDAS. En este tipo de TGCH la VCDS drenaba directamente en la vena mesentérica superior. En el 8% de los casos, a las tres principales se asociaba la vena cólica media (VCM) y en el 3% a las tres principales venas se asociaba la vena ileocólica. La VCDS se encontraba presente en el 98% y su tronco media 4 cm. El drenaje de la VCDS se produjo a la misma altura que la VCM en el 26% de los casos aproximadamente. La distancia media entre el punto de drenaje de la VCDS y la vena cólica media fue 7 mm. El TQG se encontraba presente en 97% de los pacientes y su longitud media fue de 3,5 cm aproximadamente, con una desviación estándar de 13,5 mm.



Conclusiones: Nuestro protocolo de análisis radiológico podría ser de utilidad previamente a la realización de una linadenectomía-D3 en colon derecho. Con el objetivo de disminuir las tasas de morbilidad intraoperatoria.