



# Cirugía Española

[www.elsevier.es/cirugia](http://www.elsevier.es/cirugia)



## P-273 - CISTOADENOMA MUCINOSO APENDICULAR SIMULANDO TUMORACIÓN RETRORRECTAL: DIAGNÓSTICO INTRAOPERATORIO

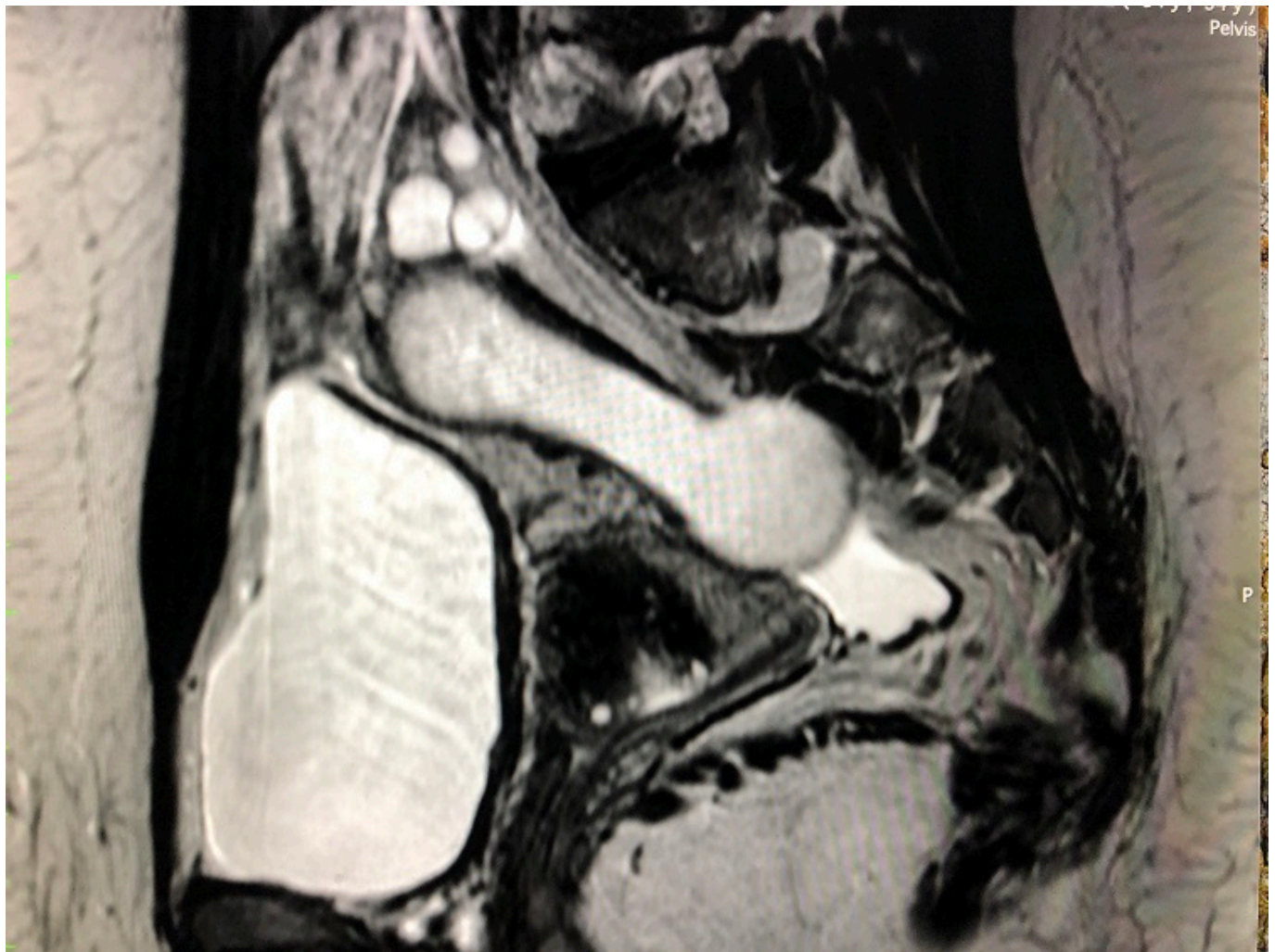
Román Pons, Silvia<sup>1</sup>; Valle Rodas, María Elisa<sup>1</sup>; Pla Martí, Vicente<sup>2</sup>; Moro Valdezate, David<sup>2</sup>; García Armengol, Juan<sup>2</sup>; Roig Vila, Jose Vicente<sup>2</sup>

<sup>1</sup>Hospital Universitario Infanta Cristina, Badajoz; <sup>2</sup>Hospital 9 de Octubre, Valencia.

### Resumen

**Introducción:** Los tumores retrorrectales son un grupo heterogéneo de lesiones tanto de origen congénito benigno como de procesos inflamatorios o neoplásicos siendo difícil dar un diagnóstico de certeza mediante pruebas de imagen. Estos tumores deben ser extirpados por el riesgo de malignidad, a menos que exista contraindicación.

**Caso clínico:** Paciente de 34 años sin antecedentes de interés G2P2A0, que inicia estudio en centro externo por molestias abdominales y dispareunia. En control ecográfico por parte de Ginecología se evidencia estructura lobulada sugestiva de posible mioma pediculado o estructura mesentérica. Se solicita analítica en la que destaca CEA de 7,8 ng/ml y se realiza una resonancia magnética pélvica que muestra una lesión tubular, quística, lateral al ovario derecho y que se extiende adyacente al recto en el espacio retrorrectal siendo sugestiva de quiste presacro del desarrollo o duplicación rectal, si bien llama la atención que no se hubiese descubierto antes mediante otras ecografías rutinarias. Se completa el estudio con la realización de una colonoscopia que es normal salvo melanosis coli por laxantes irritantes. Ante este cuadro se decide realizar laparoscopia para extirpación de la tumoración. En la cirugía se evidencia apéndice vermiforme íntegro, dilatado desde 2 cm de su base. No existe líquido libre peritoneal ni siembras mucoides. Se efectúa apendicectomía incluyendo la voluminosa masa de unos 10 × 4 cm, que se extrae mediante bolsa de recogida de especímenes. La paciente presenta buena evolución postoperatoria siendo alta al segundo día. En informe anatomopatológico reveló que se trataba de cistoadenoma mucinoso apendicular con mucocele sin signos de malignidad.



**Discusión:** Los tumores apendiculares son una patología infrecuente siendo en ocasiones limitada la experiencia del cirujano en el manejo de tales lesiones. El cistoadenoma mucinoso apendicular es una variedad de tumor apendicular de estirpe epitelial considerado una neoplasia de bajo grado. La mayoría de estas neoplasias son diagnosticadas incidentalmente después del análisis patológico del espécimen de la apendicectomía o a través de métodos de imagen como tomografía computarizada (TC) realizada por otra patología. Frecuentemente escapan a la detección endoscópica, aunque se recomienda la realización de dicha prueba ya que hasta un 20% de las lesiones presentan una tumoración sincrónica. La cirugía es el tratamiento de primera elección en la enfermedad localizada variando el procedimiento desde una apendicectomía hasta una hemicolectomía derecha en función de su tamaño y extensión, limitándose el tratamiento médico para tumores degenerados, localmente avanzados o con enfermedad a distancia. Es de vital importancia la extracción íntegra de la pieza evitando la manipulación excesiva de la misma que puede conllevar a su ruptura condicionando el pronóstico en casos de diseminación (adenomucinosi diseminada). En casos seleccionados de degeneración o diseminación peritoneal, los pacientes pueden beneficiarse de una citorreducción asociada a quimioterapia hipertérmica intraperitoneal. En el caso de nuestra paciente, al tratarse de una displasia de bajo grado con ausencia de diseminación, extracción íntegra de la pieza y con márgenes libres, la cirugía se considera curativa siendo aconsejado únicamente el seguimiento sin precisar más tratamiento.