




Cirugía Española

www.elsevier.es/cirugia



P-276 - CONDILOMA ACUMINADO PERIANAL GIGANTE

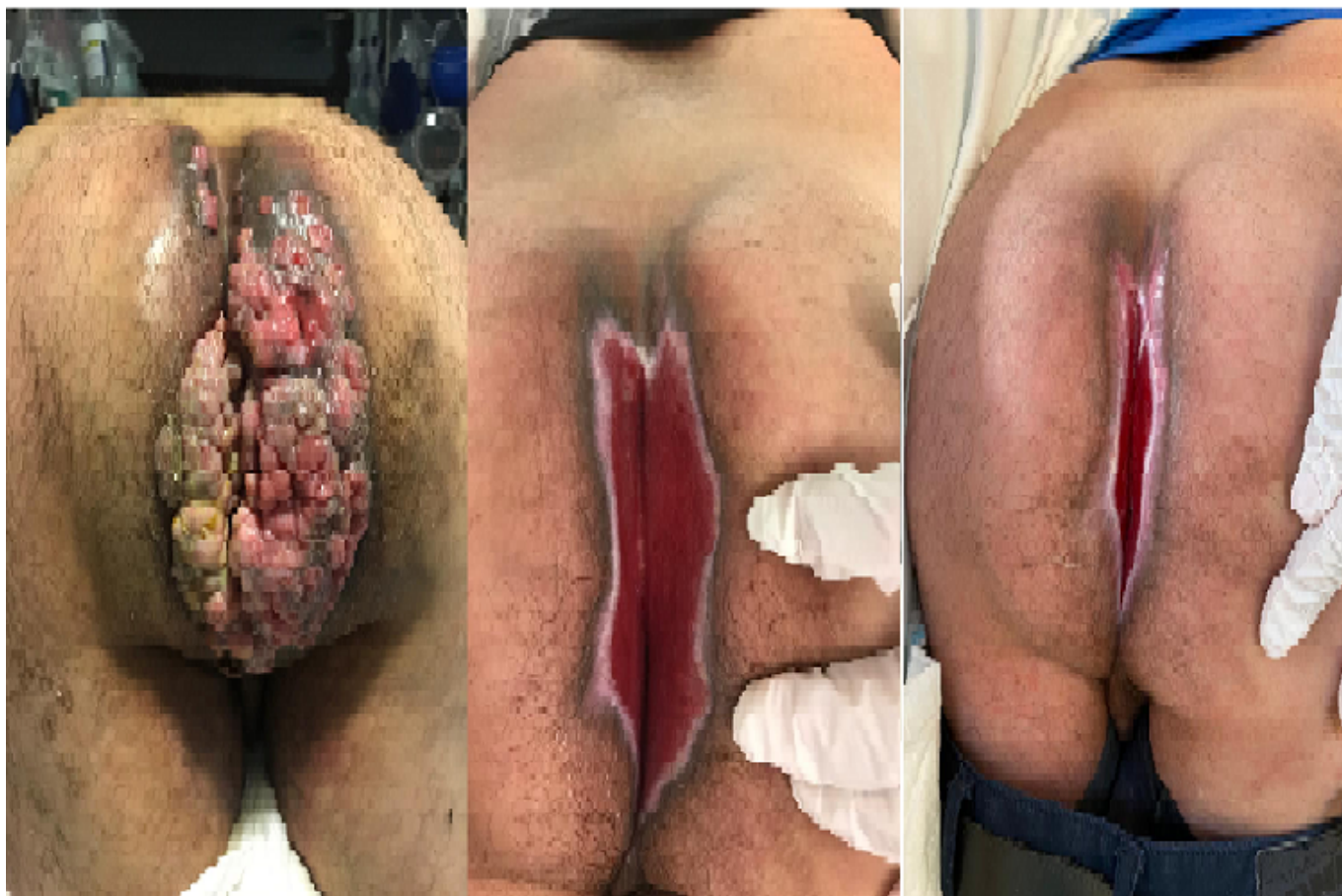Cuevas Toledano, Javier Fernando; López Sánchez, Ana; López Saiz, María; Riquelme Gaona, Jerónimo; Rojas de la Serna, Gabriela; Cortina Oliva, Francisco Javier; Morandeira Rivas, Antonio; Moreno Sanz, Carlos

Hospital General la Mancha Centro, Alcázar de San Juan.

Resumen

Introducción: El condiloma acuminado es una enfermedad de transmisión sexual producida por el virus del papiloma humano (VPH), usualmente producida por los serotipos 6 a 11. Raramente progresa a condiloma acuminado gigante o tumor de Buschke-Löwenstein, que tiene un comportamiento localmente destructivo con potencial de degeneración maligna en carcinoma escamoso invasivo.

Caso clínico: Presentamos el caso de un varón de 52 años, heterosexual y no inmunodeprimido, remitido a urgencias por presíncope, taquicardia, hipotensión y anemia. A la exploración física se objetiva lesión perianal exofítica, verrugosa, ulcerada, de aproximadamente 15 × 10 cm con restos hemáticos y exudado purulento compatible con condiloma acuminado gigante, de crecimiento progresivo durante 10 años de evolución, según refiere, aunque es la primera vez que consulta. Presenta condilomas en glande y bolsa escrotal. No es posible realizar tacto rectal. Declara haber mantenido relaciones sexuales con una mujer diagnosticada de tumor de origen ginecológico hace años, que presentaba verrugas genitales. Se descarta VIH, sífilis, clamidia, gonococo hepatitis y afectación de canal anal y recto mediante rectoscopia. Tras biopsia y confirmación de condilomatosis y sin evidencia de focos de displasia se propone resección quirúrgica radical. Actualmente, tras haber realizado tratamiento quirúrgico y curas posteriores, el paciente presenta una evolución favorable, sin datos de recurrencia.



Discusión: Aunque se han descrito varias modalidades de tratamiento para el tumor de Buschke-Löwenstein, la escisión quirúrgica completa sigue siendo el mejor tratamiento, aunque su recurrencia puede ser elevada si no se realiza exéresis amplia. Puede requerir reconstrucción con colgajos. No hay bibliografía suficiente para recomendar ningún tratamiento médico adyuvante como el interferón, la radioterapia o la quimioterapia. La colostomía sobre varilla para prevenir la contaminación fecal de la herida se recomienda en casos de afectación de canal anal proximal a línea dentada. El pudor asociado a las infecciones de transmisión sexual puede condicionar un retraso en el diagnóstico y tratamiento de estos pacientes.