



Cirugía Española



www.elsevier.es/cirugia

P-310 - METÁSTASIS VAGINAL COMO FORMA DE PRESENTACIÓN DE CÁNCER COLORRECTAL

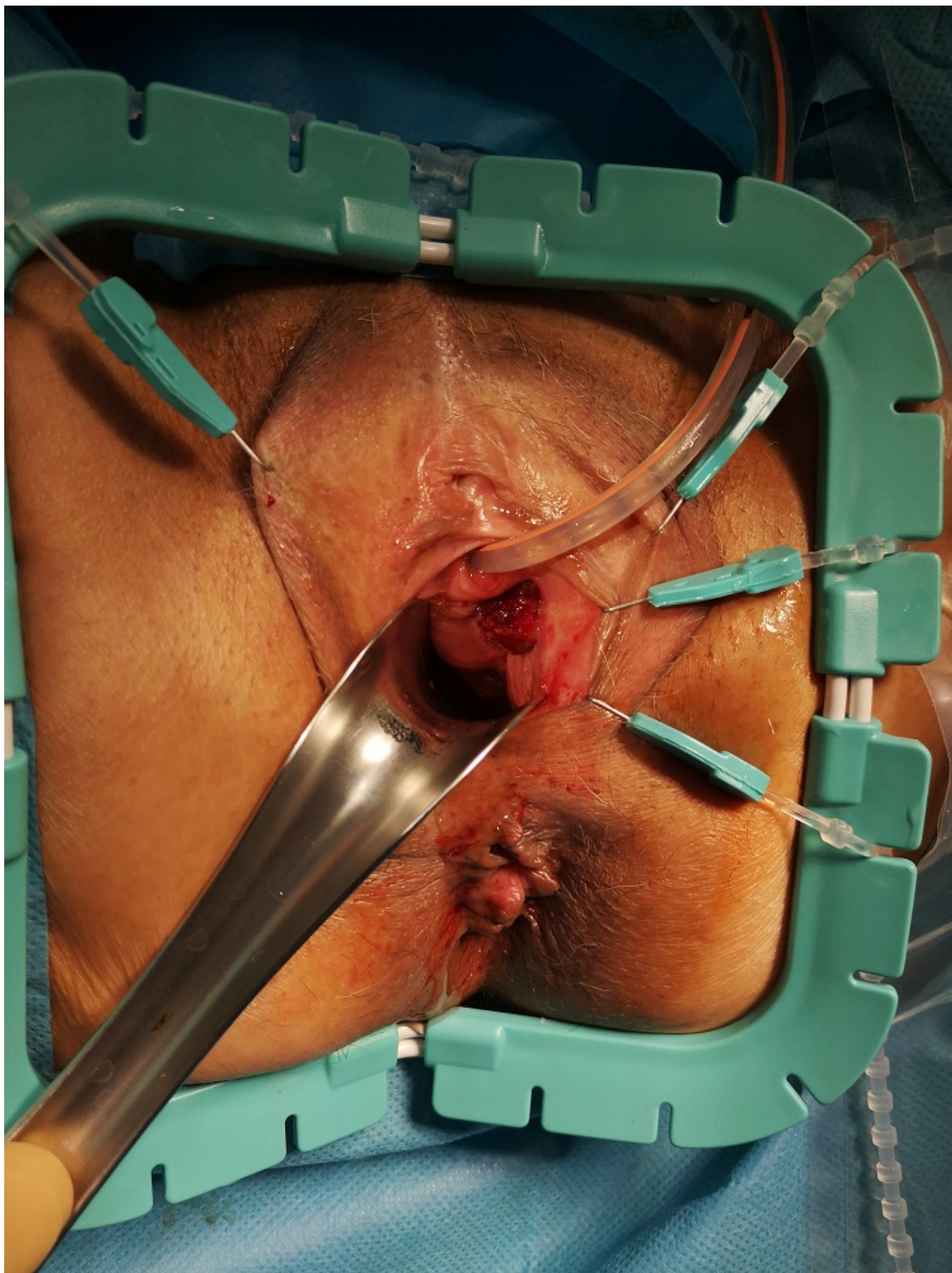
Caiña Ruiz, Rubén; Santarrufina Martínez, Sandra; Gómez Ruiz, Marcos; Valbuena Jabares, Víctor; Castanedo Bezanilla, Sonia; Cagigas Fernández, Carmen; Cristóbal Poch, Lidia; Castillo Diego, Julio José

Hospital Universitario Marqués de Valdecilla, Santander.

Resumen

Objetivos: Presentar una forma de debut poco común del cáncer colorrectal.

Caso clínico: Paciente con adenocarcinoma localmente avanzado localizado en sigma que es ingresada por cuadro suboclusivo y, previa optimización nutricional se realiza sigmoidectomía, resección de íleon preterminal, anexectomía izquierda y resección de cúpula vaginal en bloque. Durante el seguimiento se completa estudio con RNM pélvica para valorar la afectación vaginal evidenciándose una lesión sospechosa en tercio inferior de vagina. El postoperatorio de la primera intervención fue favorable siendo dada de alta al noveno día postoperatorio sin complicaciones postoperatorias. La lesión vaginal fue resecada en un segundo tiempo siendo la paciente dada de alta en 24h. La anatomía patológica de esta lesión informó de metástasis de carcinoma intestinal con bordes quirúrgicos libres.



Discusión: Aproximadamente el 20% de los pacientes diagnosticados de cáncer colorrectal tienen diseminación metastásica en el momento de presentación. Las zonas de diseminación más frecuentes de este tipo de cáncer son los nódulos linfáticos regionales, el hígado, los pulmones y el peritoneo. En ocasiones, por infiltración local, pueden afectarse otras zonas menos comunes como

puede ser la vagina. El cáncer vaginal primario es muy poco común siendo más frecuente la enfermedad metastásica. Se han descrito en casos en los que la pieza tumoral ha sido extraída por vía transvaginal. Su síntoma más frecuente es el sangrado. No existe un tratamiento estandarizado pudiendo emplearse la resección local, la quimioterapia, la radioterapia o en combinación. Aunque las metástasis vaginales de origen intestinal son poco frecuentes, deben sospecharse en caso de síntomas ginecológicos, como metrorragias, de nueva aparición en pacientes con antecedentes de cáncer colorrectal. La resección local puede ser un abordaje apropiado para el control local cuando no existe diseminación a distancia.