



Cirugía Española

www.elsevier.es/cirugia



P-342 - TUMOR DE RECTO PROLAPSADO. CONSECUENCIAS INDIRECTAS DE LA PANDEMIA POR COVID-19

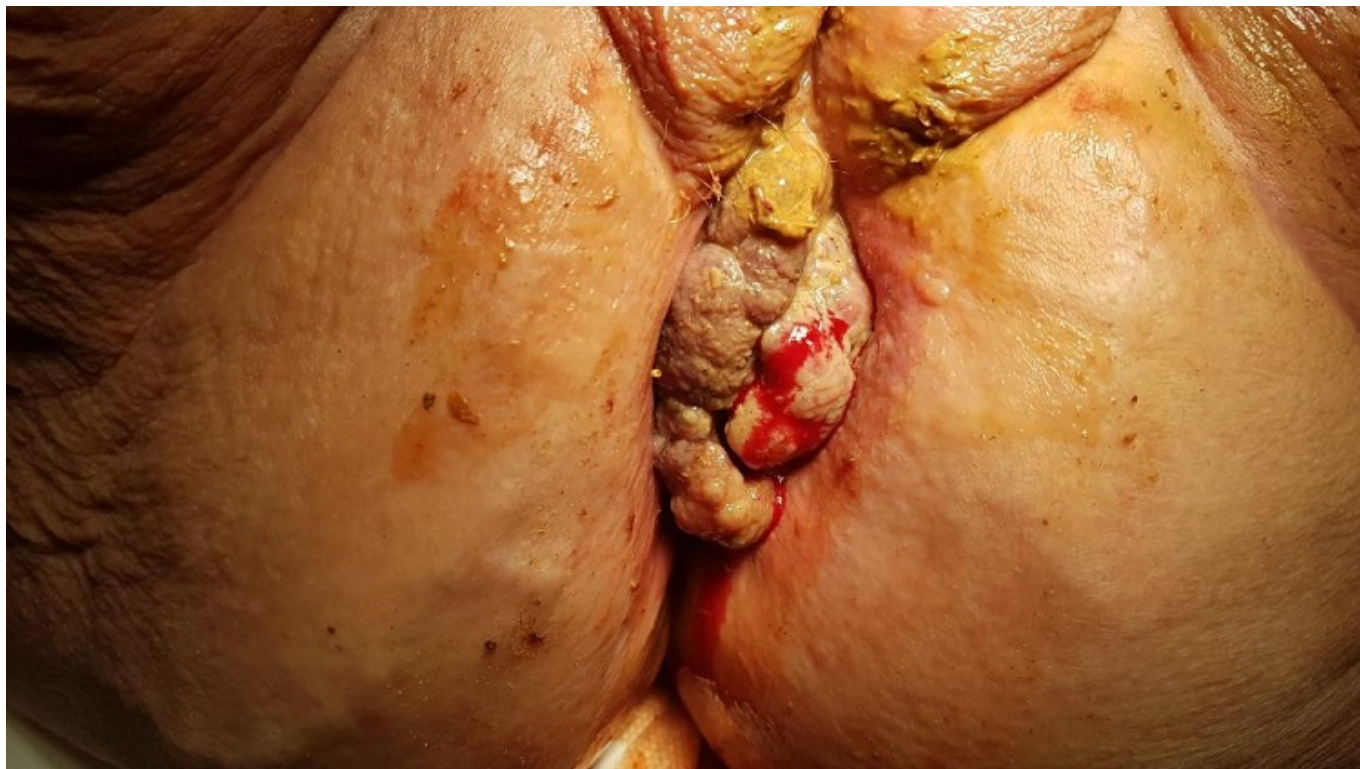
Ortín Navarro, Miriam; Cortés Climent, Javier; Pérez Climent, Nieves; Serra Díaz, Carlos

Hospital Virgen de los Lirios, Alcoy.

Resumen

Introducción: La situación de pandemia por COVID-19 y el temor al contagio han hecho que las consultas en Atención Primaria y Urgencias disminuyan drásticamente durante los primeros meses de la misma. Esto ha conducido a un retraso diagnóstico de otras patologías graves, con un empeoramiento del pronóstico de las mismas como consecuencia.

Caso clínico: Mujer de 89 años, con antecedentes de hemorroides trombosadas, que consulta en Urgencias por proctalgiya y rectorragia de más de un mes de evolución, que se ha intensificado las últimas semanas. No había consultado previamente por temor al contagio por SARS-CoV-2. En la exploración física se observa una tumoración anal mamelonada, de consistencia pétreay ulcerada y con tejido friable que sangra al roce. Dada la proctalgiya intensa que presenta se completa exploración bajo anestesia raquídea en quirófano, observando fistulización de la lesión a vagina (fig.). Dada la elevada sospecha de proceso tumoral se obtienen biopsias de la lesión que confirman el diagnóstico de adenocarcinoma rectal. Se completa estudio con marcadores tumorales con resultado negativo, colonoscopia, TC y RM abdominal. En estos se observa invasión del tumor a vagina con fístula de 27 mm, infiltración del esfínter anal externo e interno y del músculo elevador del ano. Se ven adenopatías patológicas adyacentes y no se observan metástasis a distancia. Con los hallazgos obtenidos se diagnostica de adenocarcinoma rectal en estadio IIIB. Se contempla con la paciente y su familia las posibles opciones terapéuticas y optan por tratamiento paliativo.



Discusión: En los últimos meses, son varios los casos de neoplasias avanzadas diagnosticadas que, a pesar de presentar sintomatología, no habían consultado previamente por temor a acudir al Centro de Salud o el Hospital y poder contagiarse del SARS-CoV-2. Un retraso en el diagnóstico de estas patologías empeora de forma significativa el pronóstico de los pacientes. Debemos valorar los “daños colaterales” que ha producido la pandemia y elaborar estrategias de asistencia e información a los pacientes que eviten estos retrasos diagnósticos si se vuelve a producir una situación similar.