



Cirugía Española



www.elsevier.es/cirugia

O-028 - E-HEALTH EN CIRUGÍA: APLICACIÓN MÓVIL PARA EL DIAGNÓSTICO AUTÓNOMO DE INFECCIÓN DE HERIDA

Craus Miguel, Andrea; Segura Sampedro, Juan José; González Hidalgo, Manuel; Munar Covas, Marc; Bibiloni, Pedro; González Argente, Francisco Javier

Hospital Universitario Son Espases, Palma de Mallorca.

Resumen

Introducción: La infección del sitio quirúrgico representa la primera causa de infección nosocomial en nuestro país (prevalencia 27%); siendo la infección superficial de la herida quirúrgica la complicación más frecuente. El uso de la telemedicina en el cuidado postoperatorio es hoy en día una herramienta eficiente y satisfactoria para los pacientes, con resultados clínicos excelentes. El objetivo es crear una aplicación smartphone para detectar de manera automática la infección de herida quirúrgica a través de una fotografía móvil y un cuestionario.

Métodos: El primer paso consiste en detectar y eliminar automáticamente las grapas quirúrgicas, para a continuación medir la tendencia de colores en la herida. El primer algoritmo es el responsable de la detección y el segundo de la eliminación de las grapas. Una vez retiradas, el objetivo es detectar en qué áreas de la herida la proporción de píxeles rojos es mayor.

Resultados: Se utilizó un banco de imágenes tomadas a través de nuestros smartphones en pacientes postoperados, dividiéndolas en dos grupos dependiendo de la presencia o no de diagnóstico de infección quirúrgica. En heridas no infectadas la proporción de píxeles rojos fue: 0,0165, 0,0045 y 0,0165 píxeles; mientras que en heridas infectadas fue de: 0,4002, 0,4118 y 0,4911 píxeles.

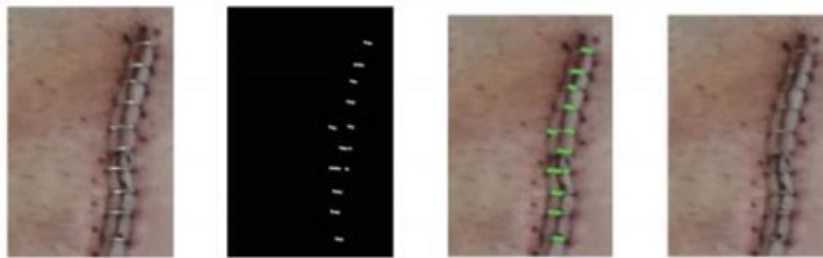


Figura 1. Resultados de la aplicación de los algoritmos. La primera columna corresponde a la imagen original; la segunda y tercera columnas representan la aplicación del primer y segundo algoritmo de detección y eliminación de las grapas. La cuarta corresponde al resultado final.



Figura 2. Segmentación de imágenes con difusión de colores obtenidas tras el primer análisis. Como se puede ver, en esta imagen etiquetada como herida infectada, hay grandes áreas con una alta presencia de color rojo.

Conclusiones: Nuestros resultados muestran que en heridas con diagnóstico de infección postoperatoria, la proporción de píxeles etiquetados como rojos es mayor del 40%, porcentaje mucho mayor que en aquellas imágenes catalogadas como heridas no infectadas. Estos primeros resultados, aunque prometedores, necesitan consolidarse con una muestra más grande, comparando los resultados obtenidos a través de la app con el diagnóstico clínico presencial.