



Cirugía Española

www.elsevier.es/cirugia



P-371 - COLECISTITIS HEMORRÁGICA PERFORADA COMO COMPLICACIÓN DE UNA INFECCIÓN GRAVE POR CORONAVIRUS COVID-19

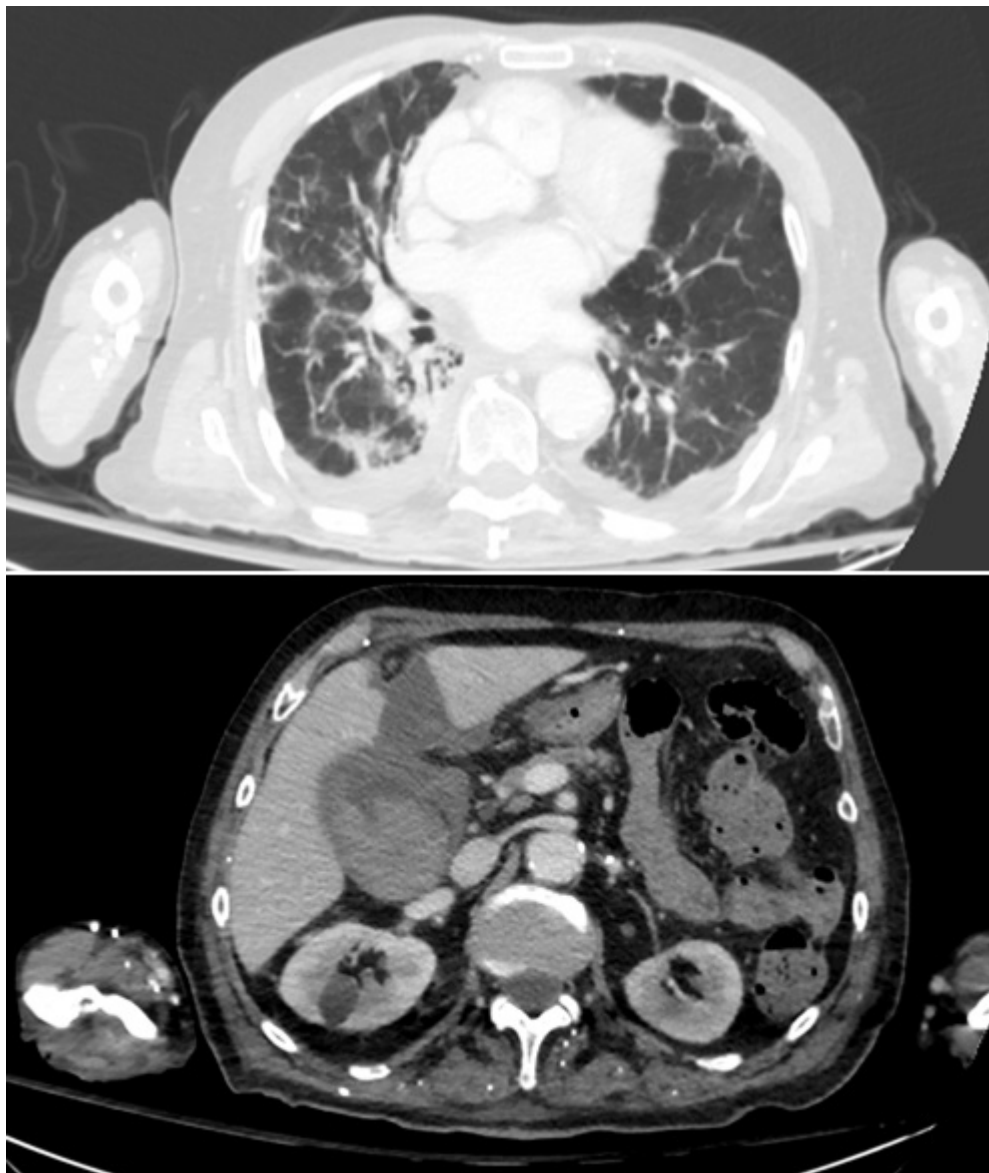
Anderson, Edward; Jimeno Fraile, Jaime; Lagunas Caballero, Esther; González Tolaretxipi, Erik; Morales García, Dieter; Castillo Suescun, Federico; Rodríguez Sanjuán, Juan Carlos

Hospital Universitario Marqués de Valdecilla, Santander.

Resumen

Introducción: La colecistitis hemorrágica es una entidad extremadamente infrecuente y con elevada morbimortalidad. Se suele relacionar con traumatismo, neoplasia y alteraciones de la hemostasia. Por otro lado, la pandemia actual por Coronavirus disease 2019 (COVID-19) ha puesto en evidencia la asociación de procesos tromboticos y hemorrágicos a la neumonía grave por SARS-CoV-2. Presentamos el caso singular de un paciente con neumonía grave por COVID-19 asociado a una complicación intrabdominal no relacionada previamente: colecistitis aguda hemorrágica.

Caso clínico: Hombre de 86 años que acude a urgencias por disnea y tos de una semana de evolución. Destaca hipoxemia a pesar de oxigenoterapia y la existencia de condensaciones bibasales en la radiografía torácica. RT-PCR (Viasure® Certest; España) de frotis nasofaríngeo positivo para SARS-CoV-2. Se decide ingreso por distrés respiratorio grave instaurándose tratamiento con ceftriaxona + axitromicina, lopinavir y ritonavir + hidroxiclороquina que a la semana se cambia a piperacilina-tazobactam con mejoría progresiva posterior. El día 19 del ingreso presenta taquicardia, taquipnea, ictericia y dolor abdominal asociado a patrón analítico de sepsis y citólisis hepática, coagulopatía y anemización que requiere transfusión de hemoderivados. El paciente se estabiliza, realizándose angioTC tóraco-abdominal, que observa neumonía activa bilateral, con tromboembolismo segmentario pulmonar derecho asociado a una colecistitis hemorrágica perforada con importante hematoma perivesicular (fig.). Dada la situación clínica del paciente y la mejoría de la clínica abdominal se decide tratamiento conservador con antibioticoterapia con buena evolución. Actualmente el paciente se encuentra en seguimiento ambulatorio asintomático con resolución del proceso vesicular tanto clínico como radiológico.



Discusión: La colecistitis hemorrágica es una entidad clínica poco frecuente, y actualmente no descrita como complicación de infección grave por SARS-CoV-2. COVID-19 se presenta la mayoría de las veces como proceso neumónico, pero hasta en el 30% de los pacientes dominan los síntomas digestivos, como náuseas y diarreas. La infección grave por SARS-CoV-2 asocia frecuentemente alteraciones de la hemostasia promoviendo procesos trombóticos y hemorrágicos, así como afectación de otros órganos. La colecistitis hemorrágica suele debutar como abdomen agudo. La clínica más característica es la hemobilia o la hematemesis, aunque la más frecuente es similar a la colecistitis aguda, diagnosticándose a veces en el contexto de un hemoperitoneo espontáneo o traumático. La ecografía observa frecuentemente signos de colecistitis con la vesícula ocupada por contenido hiperecogénico. La TC abdominal es más sensible para el diagnóstico etiológico pudiéndose observar acúmulo del contraste endovenoso en la vesícula y a veces hemoperitoneo. El tratamiento de elección es la colecistectomía urgente, aunque se ha descrito la utilización de colecistostomía percutánea asociada a infusión de uroquinasa en pacientes no candidatos a cirugía. Los pacientes con infección grave por SARS-CoV-2 sometidos a una intervención quirúrgica tienen mayor morbimortalidad. En nuestro caso, dada la situación clínica estable del paciente con neumonía activa, se decidió tratamiento conservador del proceso vesicular con buena evolución clínica. Es importante conocer las complicaciones abdominales relacionadas con la infección grave por SARS-CoV-2 y valorar los riesgos y beneficios del tratamiento quirúrgico en dicho contexto.