



Cirugía Española

www.elsevier.es/cirugia



P-376 - FASCITIS NECROTIZANTE EN GLÚTEO DERECHO: A PROPÓSITO DE UN CASO. REVISIÓN BIBLIOGRÁFICA

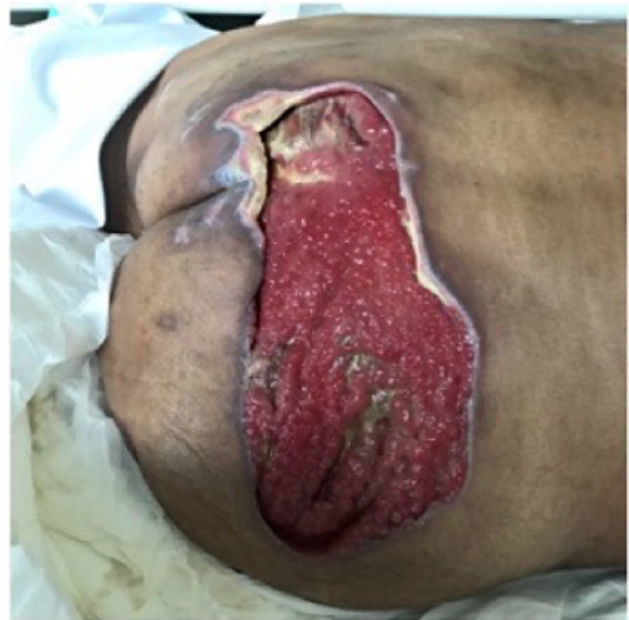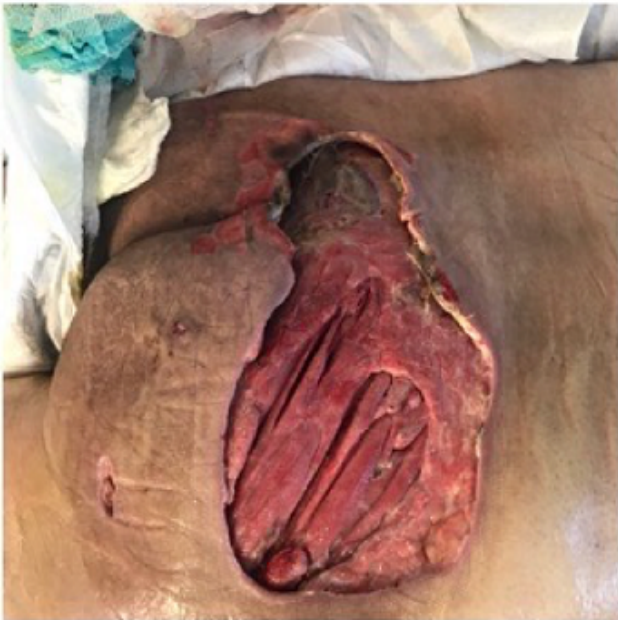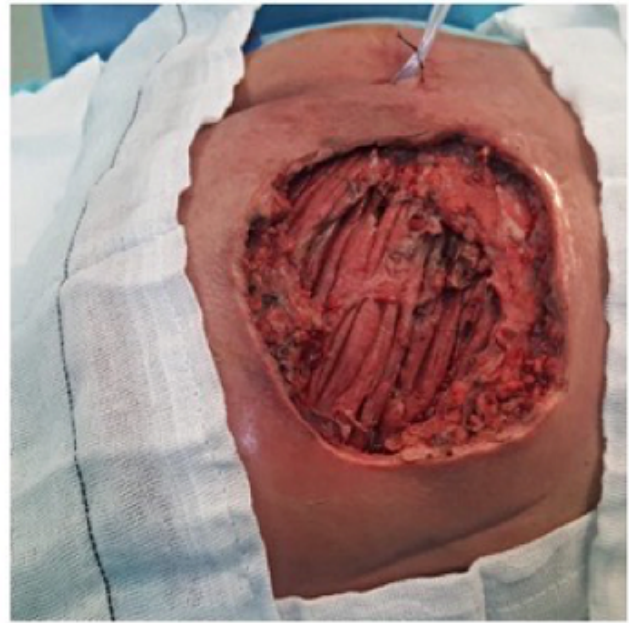
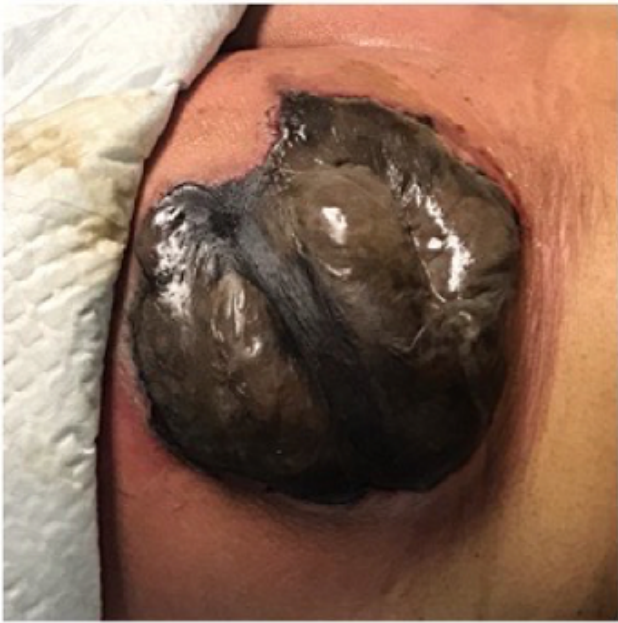Jiménez Higuera, Elisa; Martínez Pinedo, Carlos; Sánchez Peláez, Daniel; Picón Rodríguez, Rafael; Frenández Camuñas, Ángel; Estaire Gómez, Mercedes; García Schiever, Jesús; Martín Fernández, Jesús

Hospital General, Ciudad Real.

Resumen

Introducción: La fascitis necrotizante o necrosante supone la forma más grave de infección de piel y tejidos blandos, que a su vez evoluciona rápidamente hacia una importante toxicidad sistémica. Para su manejo es clave un diagnóstico y tratamiento precoz que combine antibioterapia y cirugía. El objetivo de este estudio es describir el manejo llevado a cabo en nuestro centro en un paciente varón de 56 años que acude a urgencias con fascitis necrotizante de glúteo derecho. Estudio descriptivo de un caso clínico y revisión de la literatura.

Caso clínico: Paciente varón de 56 años con antecedentes de consumo de drogas y esquizofrenia residual que acude a urgencias por tumoración no dolorosa en glúteo derecho. Refiere lesión con material metálico punzante en días previos. A su llegada presenta hipotensión, taquicardia y temperatura de 38,4 °C. A la exploración glútea presenta lesión de aspecto necrótica de 15 × 15 cm de bordes bien definidos, maloliente y con secreción de aspecto seropurulenta. Analíticamente presenta reactantes de fase aguda elevados y coagulopatía. Se decide cirugía urgente con desbridamiento tisular y limpieza de bordes con exposición del músculo glúteo mayor. En el postoperatorio inmediato el paciente entra en fracaso multiorgánico con necesidad de ingreso prolongado en unidad de reanimación, además de desbridamiento en quirófano hasta en dos ocasiones más. En el informe microbiológico se aíslan *S. anginosus*, *S. constellatus* y *Prevotella buccae* multisensibles, por lo que se completa el tratamiento con antibioterapia dirigida. Tras dos meses de ingreso hospitalario, el paciente presenta buen tejido de granulación con movilidad de miembro inferior derecho conservada. Descarta reconstrucción, por lo que al alta continúa con curas y seguimiento por su Centro de Salud.



Discusión: Dentro de las infecciones de tejidos blandos, la fascitis necrotizante es la más letal y fulminante, con tasas de mortalidad que van desde el 6% hasta el 76%. Puede afectar a todo tipo de pacientes, siendo más frecuente entre la cuarta y séptima época de la vida y más propensos aquellos con patología sistémica de base como hepatitis crónica, diabetes mellitus, inmunodeficiencias o abuso de alcohol y drogas. Cualquier herida punzante o procedimiento quirúrgico puede ser puerta de entrada, siendo más característica de origen polimicrobiana (tipo I) que de origen estreptocócica (tipo II). Dada la rápida evolución sistémica que desarrolla en cuestión de días, los pacientes pueden presentar síntomas de sepsis y toxicidad sistémica causados tanto por la destrucción del tejido y por toxinas y antígenos de los diferentes microorganismos como por la respuesta inflamatoria del huésped. Las manifestaciones clínicas suelen comenzar con una lesión eritematosa y tumefacta, sensible al tacto y dolorosa que según evoluciona, se vuelve indolora debido a la destrucción de nervios superficiales y trombosis de pequeños vasos. Sin tratamiento, en cuestión de horas pueden aparecer flictenas que evolucionan a necrosis. Esta evolución tan característica hace que el diagnóstico sea clínico y un abordaje médico-quirúrgico necesario. Estabilizar al paciente de forma precoz y el desbridamiento quirúrgico extenso, con reevaluaciones constantes junto con

antibioterapia es la base principal del tratamiento.