



# Cirugía Española

[www.elsevier.es/cirugia](http://www.elsevier.es/cirugia)



## P-388 - TUBERCULOSIS: DIAGNÓSTICO DIFERENCIAL CON ENFERMEDAD DE CROHN E INFECCIÓN POR COVID-19

*Estébanez Ferrero, Beatriz; Ruiz Pardo, Jose; Velasco Albendea, Francisco Javier; Vidaña Márquez, Elizabeth; López Saro, Sara María; Teruel Lillo, Irene; Gras Gómez, Cristina; Reina Duarte, Ángel*

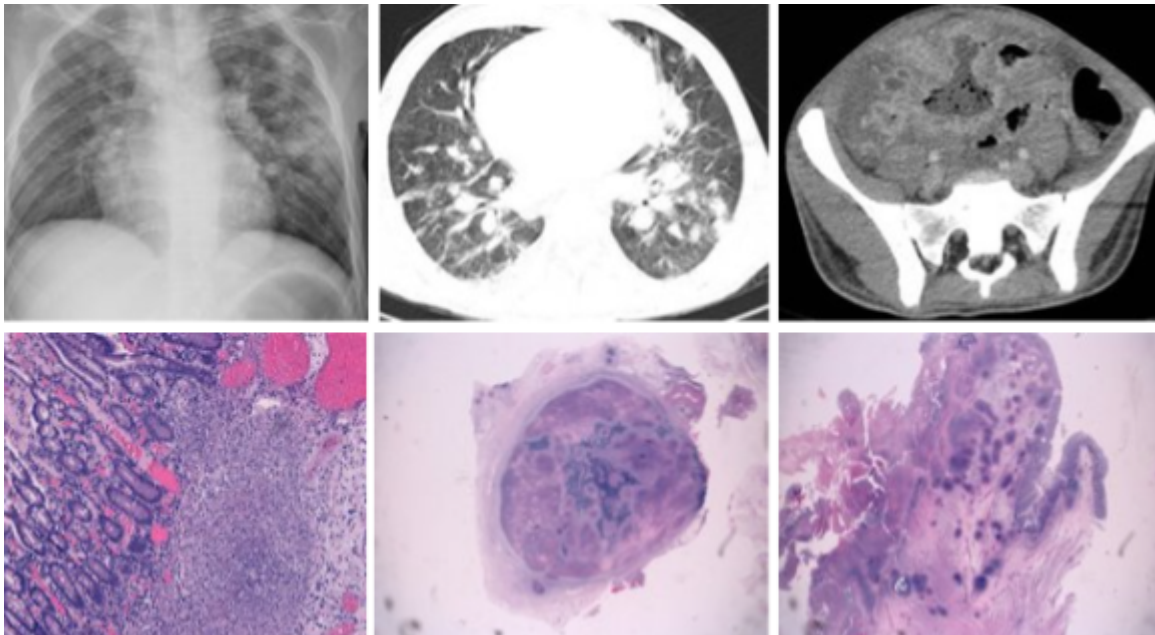
*Hospital Torrecárdenas, Almería.*

### Resumen

**Introducción:** La tuberculosis (TBC) continúa siendo una de las enfermedades infecciosas con mayor morbilidad en el mundo. Se trata de una enfermedad sistémica donde la afectación pulmonar es predominante, sin embargo, otras localizaciones como la gastrointestinal deben tenerse en cuenta, especialmente por su capacidad de simular otras patologías, como la enfermedad de Crohn (EC). Por otro lado, la pandemia actual por coronavirus 2019 (COVID-19), está causando un gran impacto global en los sistemas sanitarios de todo el mundo.

**Caso clínico:** Varón de 23 años ingresado por un cuadro compatible con un plastrón inflamatorio de origen apendicular, que se trató con antibióticos. Se completó el estudio con la prueba de la tuberculina y la detección de interferón gamma en sangre para descartar TBC, que resultaron negativas. También se realizó una rectocolonoscopia, en la que se tomaron biopsias, siendo los hallazgos histopatológicos sugestivos de EC. En la entero-resonancia magnética destacaba un engrosamiento de la pared ileal, con un marcado aspecto inflamatorio junto a zonas fistulosas. Además, presentaba una calprotectina fecal de 113  $\mu\text{g/g}$ . Finalmente fue diagnosticado de EC de patrón fistulizante A2L3B3 según la clasificación de Montreal, comenzando tratamiento con corticoides, azatioprina e infliximab. Cuatro meses después, acudió de nuevo a urgencias con un cuadro de diarrea, dolor abdominal y fiebre. El entorno familiar negaba clínica respiratoria. En la exploración física destacaba una temperatura de 39 °C, tensión arterial de 75/30 mmHg, frecuencia cardíaca 80 lpm, una saturación de la hemoglobina por el oxígeno del 88% y un abdomen doloroso a la palpación profunda en fosa ilíaca derecha sin signos de irritación peritoneal. En la analítica presentaba: proteína C reactiva (PCR) 16,26 mg/dL, procalcitonina 20,53 ng/mL, leucocitos  $1,91 \times 10^3/\mu\text{L}$ , neutrófilos 82,93%, ferritina 12.574 ng/mL, interleucina 6 314,1 pg/mL y D-dímero 5.705 ng/mL. La radiografía de tórax fue compatible con infección por COVID-19, y en la TC toracoabdominal se evidenciaron imágenes compatibles con absceso intraabdominal y proceso infeccioso a nivel pulmonar. Debido a estos hallazgos, se solicitaron una reacción en cadena de la polimerasa para COVID-19 y una tinción de Ziehl-Neelsen en esputo. El paciente presentó empeoramiento clínico, por lo que se decidió cirugía urgente siguiendo el protocolo quirúrgico ante sospecha no confirmada de COVID-19. Se realizó una laparotomía exploradora, hallando líquido libre intraabdominal seroso, junto a un plastrón inflamatorio ileocecal, sin signos de perforación ni absceso, y realizando una resección de aproximadamente 20 cm de íleon terminal y ciego, con anastomosis ileocólica. Posteriormente, la PCR fue negativa para infección por COVID-19 y la tinción

de Ziehl-Neelsen en esputo positiva para bacilos ácido-alcohol resistentes. El estudio histopatológico de la pieza confirmó el diagnóstico de TBC intestinal y ganglionar, comenzando el tratamiento. Tras 3 meses de seguimiento el paciente presenta una evolución satisfactoria.



**Discusión:** La TBC puede simular varias patologías en un mismo paciente, en este caso EC e infección por COVID-19, por lo que siempre es necesario mantener un alto índice de sospecha para establecer un diagnóstico y tratamiento adecuados.