



## P-394 - DIAGNÓSTICO Y MANEJO DE ESTENOSIS PRECOZ TRAS GASTRECTOMÍA VERTICAL EN OBESIDAD MÓRBIDA

Sánchez Peláez, Daniel; Picón Rodríguez, Rafael; Martínez Pinedo, Carlos; Jiménez Higuera, Elisa; Fernández Camuñas, Ángel; Gil-Rendo, Aurora; Ciriano Hernández, Patricia; Martín Fernández, Jesús

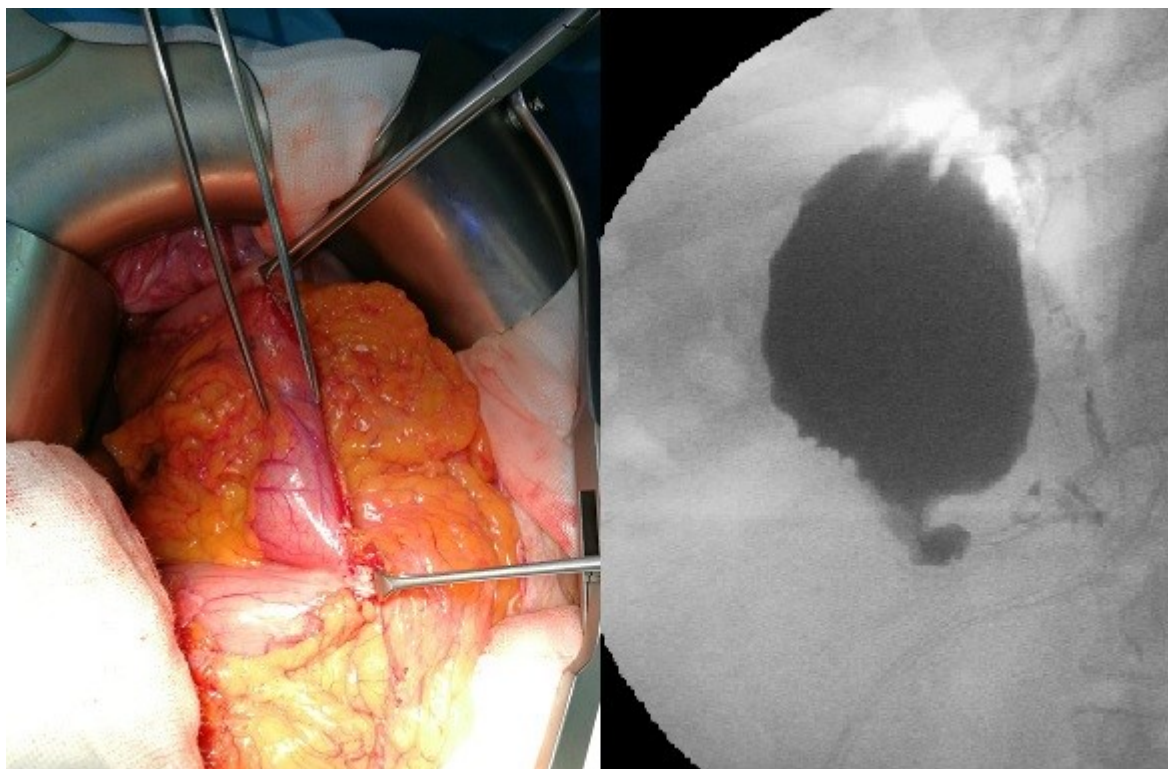
Hospital General Universitario Ciudad Real, Ciudad Real.

### Resumen

**Objetivos:** Describir el proceso diagnóstico y terapéutico de las complicaciones relacionadas con estenosis tras gastrectomía vertical en superobesos en nuestro centro.

**Métodos:** Los pacientes que se someten a una gastrectomía vertical en nuestro centro tienen un número elevado de comorbilidades, siendo las más frecuentes hipertensión arterial, diabetes mellitus, SAOS y dislipemia. En nuestro hospital se realiza gastrectomía tubular en paciente cuyo IMC > 50 o con contraindicaciones para realizar bypass gástrico en pacientes con IMC < 50. En el periodo comprendido entre 2014 y 2019 se realizaron en nuestro centro un total de 91 intervenciones de gastrectomía tubular, con un IMC medio de 64,5.

**Resultados:** De las 91 intervenciones realizadas en 5 años, se constataron 2 estenosis, lo que supone un 2,2% de los pacientes. El tiempo quirúrgico de ambas intervenciones tuvieron complicaciones con la introducción por parte del equipo anestésico de la sonda guía del estómago para confeccionar la manga gástrica, aunque con un resultado satisfactorio tras la intervención. Ambos pacientes fueron dados de alta con tolerancia oral sin complicaciones. Reingresan en los 30 primeros días por presentar náuseas, vómitos e intolerancia oral. El diagnóstico se realizó en el postoperatorio precoz (< 30 días) diagnosticadas con tránsito esofagogastroduodenal, donde se visualiza paso inmediato de contraste a bulbo y marco duodenal, filiforme, a través de la gastrectomía tubular que interesa en especial al antro gástrico. También se realizaron gastroscopias donde se encuentra a nivel de cuerpo gástrico medio una estrechez durante unos centímetros y solo con presión se consigue pasar al antro. Al tratarse de una estenosis precoz y de una longitud considerable, se optó por realizar una intervención quirúrgica para convertir a bypass gástrico realizando la anastomosis gastroyeyunal por encima de la estenosis de la manga gástrica, ambas intervenciones con ausencia de complicaciones. En el postoperatorio tuvieron buena evolución, con buena tolerancia oral.



**Conclusiones:** Es muy importante conocer y comprender las posibles complicaciones y sus manifestaciones clínicas para un correcto manejo precoz. Ante la presencia de vómitos e intolerancia oral tras una gastrectomía tubular, hay que considerar una estenosis de la manga gástrica, pudiendo realizarse tránsito esofagogastroduodenal, TC con contraste oral y gastroscopia. Cabe destacar la importancia de la guía para la confección de la manga gástrica, movilizándolo antes y después de cada grapado con endoGIA para comprobar su correcta posición y reduciendo así el riesgo de estenosis. En nuestro caso, ambas estenosis se resolvieron tras convertir la gastrectomía vertical a bypass gástrico. Dado que ambas estenosis se dieron en el postoperatorio precoz antes de 30 días tras la intervención, no se consideró tratamiento endoscópico. Tras la cirugía de conversión a bypass gástrico no hubo complicaciones, siendo dados de alta al tercer día postoperatorio con buena tolerancia oral.