



Cirugía Española

www.elsevier.es/cirugia



P-397 - ENCEFALOPATÍA DE WERNICKE Y POLINEUROPATÍA SENSITIVO-MOTORA TRAS DEHISCENCIA DE ANASTOMOSIS EN CIRUGÍA BARIÁTRICA

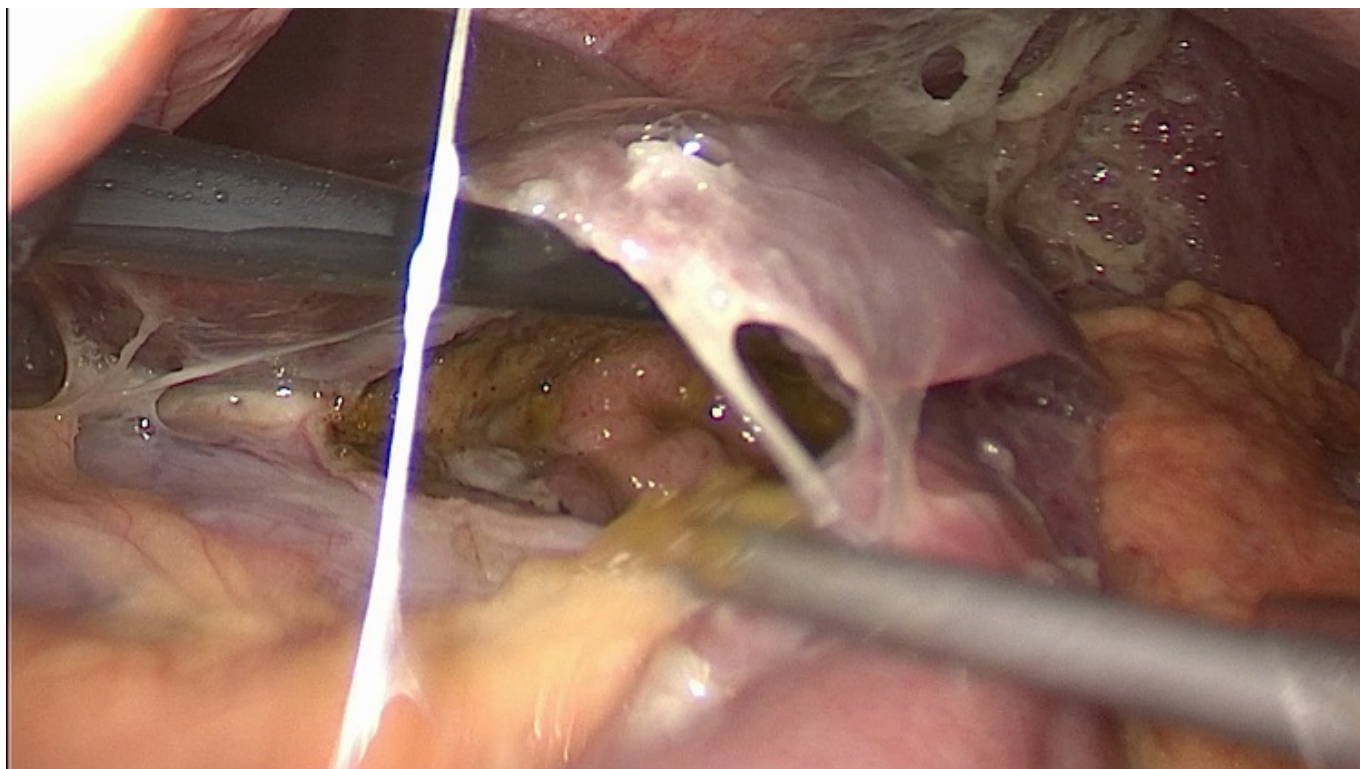
Cuende Díez, Miguel¹; Orue-Echebarría González, Maitane²; Cebolla Rojas, Laura¹; Ruiz Moreno, Cristina¹; Kayser Mata, Silvia¹; Colombari, Renan Carlo¹; Fernández Martínez, María¹; Colón Rodríguez, Arturo¹

¹Hospital General Universitario Gregorio Marañón, Madrid; ²Hospital de Basurto-Osakidetza, Bilbao.

Resumen

Introducción: La obesidad grado III con un IMC > 40 es un problema epidemiológico relevante. La cirugía bariátrica es el tratamiento a largo plazo más efectivo. La encefalopatía de Wernicke (EW) ocasionada por el déficit de Vitamina B1 es un síndrome neurológico agudo grave que puede aparecer como complicación tras la cirugía bariátrica, principalmente tras el bypass gástrico en Y de Roux (BPGYR).

Caso clínico: Mujer de 27 años con un IMC inicial de 39,6 que se somete a BPGYR en un centro privado 3 meses antes con evolución tórpida desde el inicio por vómitos frecuentes y debilidad progresiva. Acude a urgencias de nuestro centro en situación de hipotensión y bajo nivel de conciencia diagnosticándose por TC de dehiscencia de anastomosis gastroyeyunal por lo que se decide intervención urgente por vía laparoscópica. En la cirugía urgente se constata dehiscencia completa de la anastomosis contenida por la cara posterior de los segmentos II-III hepáticos y peritonitis con absceso periesplénico. Realizamos drenaje del absceso, cierre primario del remanente gástrico y nueva anastomosis gastroyeyunal. En el posoperatorio inmediato la paciente acusa pérdida de memoria, desorientación, agitación, ataxia y debilidad de las extremidades. Se comprueba con la familia que este cuadro lo presentaba antes del ingreso en nuestro centro, y ante la sospecha de presentar un cuadro de EW complementamos estudio con RM cerebral-cervical, electroencefalograma que resultan normales y electromiograma que muestra una polineuropatía axonal sensitivo motora grave (PSM). Con el diagnóstico de EW y PSM grave iniciamos tratamiento precoz con tiamina 500 mg IV/8h durante 3 días, posteriormente 100 mg IV/8h durante 2 días junto con complejos polivitamínicos orales (300 mg vitamina B1 oral/12h) y rehabilitación obteniendo una mejoría clínica discreta. Tras 3 semanas de ingreso la paciente es trasladada a centro rehabilitador. Actualmente la paciente es capaz de realizar ejercicios de bipedestación e ingesta independiente.



Discusión: La vitamina B1 es una coenzima que participa en rutas metabólicas como la síntesis de neurotransmisores. Su absorción en el intestino proximal se ve reducida tras un BPGYR ocasionando un déficit en el 10-15% de los casos que hasta en el 1% puede desarrollar EW. El diagnóstico de EW es clínico y obliga a la presencia de al menos dos de los siguientes hechos: Deficiencia dietética demostrada en analítica, alteraciones oculomotoras, disfunción cerebelosa, problemas de memoria a corto plazo o evidentes alteraciones mentales. Como factores de riesgo destacan: Mujeres, afroamericanos, alcohólicos, insuficiencia cardiaca, malnutridos, neuroencefalópatas y padecer síntomas gastrointestinales. Dado que el aporte principal de tiamina proviene de la ingesta y que las reservas si su aporte es inferior a 1 mg día se agotan a los 20 días el pronóstico de la EW depende de iniciar un tratamiento sustitutivo precoz. Todos los pacientes que se someten a cirugía bariátrica deberían tomar al menos 12 mg de B1 diariamente. Además, el tratamiento en aquellos con déficit severo es de 500 mg B1 IV/24h durante 3-5 días seguido de 250 mg/24h hasta la resolución de los síntomas y posteriormente 100 mg/24h oral de manera indefinida o hasta que los factores de riesgo desaparezcan.